

INSCRIÇÃO

ESCOLA

SALA

LUGAR NA
SALA

NOME

ASSINATURA DO CANDIDATO

A987-B5 : 9H5 @

Instruções para a realização da prova

- Esta prova é composta de 40 questões de **múltipla escolha**. Para cada questão, há 4 alternativas, devendo ser marcada apenas uma.
- Assine a folha de respostas com caneta esferográfica preta e transcreva para essa folha as respostas escolhidas.
- Ao marcar o item correto, preencha completamente o campo correspondente, utilizando caneta esferográfica **preta**.
- Não deixe nenhuma das questões em branco na folha de respostas.
- A duração total da prova é de 3 horas. **NÃO** haverá tempo adicional para transcrição de gabarito
- Você somente poderá deixar a sala após 1h30min do início da prova, podendo levar consigo **APENAS** o **CONTROLE DE RESPOSTAS DO CANDIDATO** e a **DECLARAÇÃO DE PRESENÇA** (abaixo).

RESIDÊNCIA MÉDICA 2022 – 1ª FASE
MEDICINA FETAL

CONTROLE DE RESPOSTAS DO CANDIDATO

1		11		21		31	
2		12		22		32	
3		13		23		33	
4		14		24		34	
5		15		25		35	
6		16		26		36	
7		17		27		37	
8		18		28		38	
9		19		29		39	
10		20		30		40	

RASCUNHO

- 1.** Segundo o BI-RADS[®], qual é a referência para o ajuste do ganho do aparelho de ultrassonografia para a realização da ultrassonografia mamária?
 - a.** O parênquima fibroglandular deve aparecer branco.
 - b.** A gordura pré-glandular deve aparecer cinza.
 - c.** A gordura pré-glandular deve aparecer preta.
 - d.** O músculo peitoral maior deve aparecer com a ecotextura heterogênea.

- 2.** Segundo o BI-RADS[®], como devem ser classificados os microcistos agrupados?
 - a.** BI-RADS[®] 2 ou 3, na dependência de haver componente sólido associado, de ser palpável ou de ser estável.
 - b.** BI-RADS[®] 0.
 - c.** BI-RADS[®] 1.
 - d.** BI-RADS[®] 4.

- 3.** Segundo o BI-RADS[®], como deve ser descrita a margem de um nódulo oval na mamografia, que apresente 90% da sua margem circunscrita e os 10% restantes sejam obscurecidos pelo parênquima mamário?
 - a.** Margem circunscrita.
 - b.** Margem obscurecida.
 - c.** Margem indistinta.
 - d.** Margem indefinida.

- 4.** Um nódulo mamográfico contendo gordura deve ser relacionado com quais das seguintes patologias?
 - a.** Carcinoma ductal invasivo.
 - b.** Carcinoma lobular invasivo.
 - c.** Fibroadenoma complexo.
 - d.** Hamartoma.

5. Como deve ser conduzido um caso no qual foi obtido o resultado anatomopatológico de hiperplasia ductal típica em uma biópsia percutânea de fragmento (core biopsy) de um nódulo mamográfico classificado na categoria BI-RADS 5?

- a.** O nódulo deve ser reclassificado para a categoria BI-RADS 2 e a paciente deve voltar ao rastreamento mamográfico anual.
- b.** O nódulo deve ser reclassificado na categoria BI-RADS 3 e devem ser realizadas mamografias de controle a cada 6 meses por pelo menos 2 anos.
- c.** O nódulo deve ser biopsiado novamente por biópsia percutânea de fragmento assistida a vácuo ou por biópsia excisional.
- d.** O nódulo deve ser reclassificado na categoria BI-RADS 0 e deve ser reavaliado pela ressonância magnética.

6. O que é a síndrome de Meigs?

- a.** Tumor ovariano benigno em associação com ascite e derrame pleural.
- b.** Reflexo vagal causado por torção ovariana.
- c.** Linfonodomegalia supra clavicular à esquerda em paciente com tumor pélvico.
- d.** Dor referida no ombro esquerdo devido a hemoperitônio.

7. Qual é a principal indicação da histerossalpingografia?

- a-** Avaliar a morfologia da cavidade uterina.
- b-** Avaliar a morfologia das tubas uterinas.
- c-** Avaliar a permeabilidade das tubas uterinas
- d-** Avaliar a presença de aderências pélvicas.

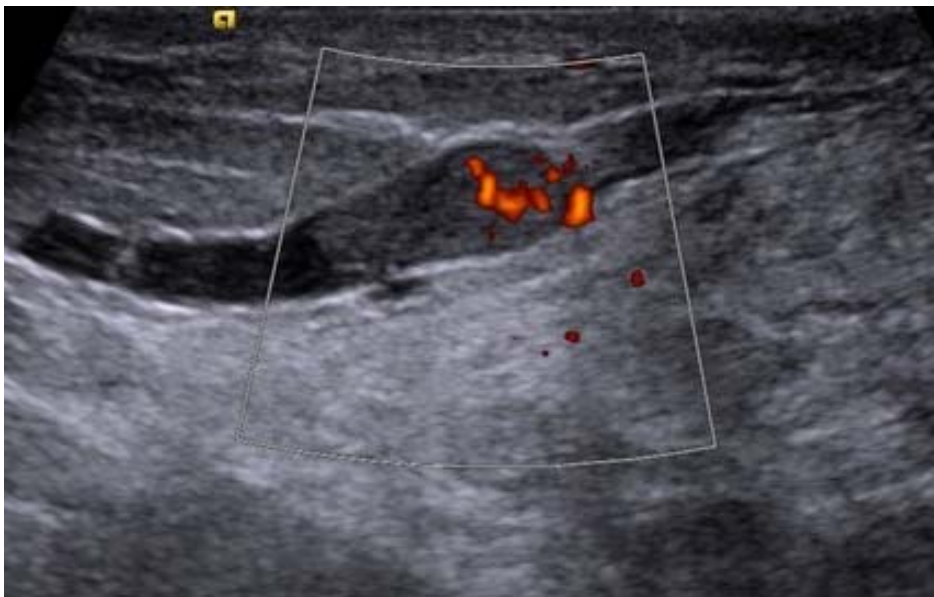8. Qual é o exame mais indicado para a avaliação das malformações mullerianas?

- a.** Ultrassonografia transvaginal morfológica 2D.
- b.** Ultrassonografia transvaginal 3D com reformatação coronal.
- c.** Ultrassonografia transvaginal 3D com reformatação sagital.
- d.** Ultrassonografia transvaginal 3D com reformatação axial.

9. Segundo o O-RADS do Colégio Americano de Radiologia, como deve ser classificado e conduzido, respectivamente, um cisto unilocular, com mais de 4 projeções papilíferas?

- a. O-RADS 2, reavaliação ultrassonográfica em 8 semanas.
- b. O-RADS 3, complementação com ressonância magnética.
- c. O-RADS 4, avaliação com ultrassonografista especialista.
- d. O-RADS 5, avaliação por um ginecologista oncologista.

10. Como deve ser descrito e classificado o seguinte achado de uma ultrassonografia mamária?



- a. Nódulo no interior de um ducto dilatado, BI-RADS 4.
- b. Cisto complicado, BI-RADS 3.
- c. Nódulo circunscrito, BI-RADS 3
- d. Nódulo complexo sólido cístico, BI-RADS 5

11. Quais dos seguintes achados ultrassonográficos é mais importante para a indicação do tratamento da endometriose profunda?

- a. Foco de endometriose profunda no retroperitônio.
- b. Foco de endometriose profunda no ureter, com dilatação à montante.
- c. Foco de endometriose profunda no colon sigmoide
- d. Foco de endometriose profunda no ligamento uterossacro.

12. Qual das seguintes situações contraindicariam um exame de ressonância magnética das mamas?

- a. A paciente pesa 270 Kg.
- b. A paciente usa dispositivo intrauterino de cobre (DIU).
- c. A paciente usa aparelho ortodôntico de metal ferromagnético.
- d. A paciente tem antecedente de reação alérgica moderada ao contraste iodado.

13. Paciente apresenta à ultrassonografia do abdome superior, realizada como complemento de exame transvaginal para controle de miomas, espessamento difuso da parede da vesícula biliar, estável há 5 anos, contendo dilatações saculares da mucosa, sugestivas de seios de Rokitansky – Aschoff. Não são identificados cálculos no interior da vesícula. A paciente não apresenta sintomas gastrointestinais. Qual é o diagnóstico mais provável?

- a. Carcinoma da vesícula biliar.
- b. Sarcoma da vesícula biliar.
- c. Adenomiomatose da vesícula biliar.
- d. Colelitíase alitiasica.

14. Segundo os critérios da FIGO (International Federation of Gynecology and Obstetrics), como deve ser classificado um mioma submucoso, com menos de 50% do seu componente intramural?

- a. FIGO 0
- b. FIGO 1
- c. FIGO 2
- d. FIGO 3

15. Um exame ultrassonográfico transvaginal, realizado para o controle da posição do DIU de cobre, identificou que parte do DIU está localizada no canal cervical. Como deve ser descrita essa complicação?

- a. Deslocamento.
- b. Expulsão
- c. Penetração.
- d. Perfuração.

16. Linfoma anaplásico de grandes células da mama (BIA-ALCL) está relacionado, na sua patogênese, com:

- a. Inserção de prótese mamária.
- b. Radioterapia torácica prévia.
- c. Quimioterapia com agentes alquilantes
- d. Hormonioterapia com examestane

17. Em população com fatores de risco habituais, o risco cumulativo vital de câncer de mama é:

- a. 1%.
- b. 12%.
- c. 25%.
- d. 50%.

18. Carcinoma espinocelular queratinizante da vulva está relacionado a:

- a. Mulheres jovens.
- b. Infecção persistente pelo HPV.
- c. Líquen escleroso.
- d. Lesão intraepitelial escamosa (SIL).

19. É fator de risco para câncer de colo uterino, EXCETO:

- a. Tabagismo
- b. Imunossupressão crônica
- c. Uso prolongado de contraceptivos hormonais orais
- d. Herpes simples humano

20. Está relacionado ao adenocarcinoma de endométrio tipo II, EXCETO:

- a. hiperestrogenismo
- b. obesidade
- c. mutações *PTEN* e *K-ras*
- d. hiperplasia glandular atípica

21. Sobre os sarcomas uterinos, é correto afirmar:

- a. Radioterapia pélvica prévia pode responder por até 1/3 dos casos
- b. Degeneração sarcomatosa de leiomiomas pode ocorrer em 20% dos casos
- c. Mecanismo de metastatização é preferencialmente por via linfática
- d. Estímulo estrogênico e tamoxifeno não aumentam risco

22. Gestante 32 anos, 30 semanas de idade gestacional, com diagnóstico por biópsia de pele e de parênquima compatíveis com carcinoma inflamatório de mama esquerda, Ec III, subtipo luminal-HER. A proposta de tratamento oncológico se iniciará por:

- a. Quimioterapia com adriamicina, ciclofosfamida e taxanos
- b. Mastectomia com esvaziamento linfonodal axilar
- c. Imunoterapia com trastuzumabe
- d. Hormonioterapia com anastrozol

23. Paciente nuligesta, 31 anos, com diagnóstico de câncer de mama triplo-negativo em programação de neoadjuvância, em uso atual de anticoncepcional hormonal oral combinado. Quanto ao método contraceptivo, a proposta é:

- a. Manter uso do atual método.
- b. DIU de cobre.
- c. Implante subdérmico de etonogestrel 68mg.
- d. Sistema intrauterino de levonorgestrel 19,5mg.

24. Em relação ao tratamento conservador da gestação ectópica com metotrexato por via intramuscular:

- a. Está indicado se massa anexial maior que 35mm de diâmetro.
- b. O tratamento com dose única está preconizado nas localizações atípicas.
- c. Pode haver elevação dos níveis séricos de beta-hCG nos primeiros quatro dias pós-tratamento.
- d. Há necessidade de reposição de ácido folínico no esquema de dose única 50mg/m².

25. É característica da síndrome do câncer hereditário mama-ovário:

- a. Herança hereditária autossômica dominante mediada por mutações em células germinativas.
- b. Risco de cumulativo vital de câncer de ovário é de 69-72%, e o de câncer de mama é de 17-44%.
- c. BRCA1 mutado é também relacionado a aumento risco de câncer de pâncreas, estômago e melanoma.
- d. Está relacionada ao subtipo molecular HER2-hiperexpresso em populações jovens.

26. Gestação gemelar monocoriônica diamniótica de 22 semanas, apresenta ao exame de ultrassom:

- Feto A: peso estimado 550 g (percentil 87); líquido amniótico normal; Dopplervelocimetria: índice de pulsatilidade normal e fluxo diastólico final presente nas artérias umbilicais, índice de pulsatilidade e pico de velocidade sistólica normais nas artérias cerebrais médias; morfologia fetal não detectou alterações.
- Feto B: peso estimado 405 g (percentil 12); líquido amniótico normal; Dopplervelocimetria: índice de pulsatilidade acima do percentil 95 e fluxo diastólico final positivo nas artérias umbilicais, índice de pulsatilidade e pico de velocidade sistólica normais nas artérias cerebrais médias; morfologia fetal não detectou alterações.

Escolha a alternativa que se aplica ao caso clínico exposto acima.

- a) Há critério para restrição de crescimento fetal seletiva; a Dopplervelocimetria da artéria umbilical do feto menor indica caso de mau prognóstico em termos de deterioração precoce dos parâmetros de vitalidade fetal.
- b) Há critério para restrição de crescimento fetal seletiva; a Dopplervelocimetria da artéria umbilical do feto menor indica caso de prognóstico mais favorável em termos de deterioração precoce dos parâmetros de vitalidade fetal.

c) Não há critério para restrição de crescimento fetal seletiva; a Dopplervelocimetria da artéria umbilical do feto menor indica caso de mau prognóstico em termos de deterioração precoce dos parâmetros de vitalidade fetal.

d) Não há critério para restrição de crescimento fetal seletiva; a Dopplervelocimetria da artéria umbilical do feto menor indica caso de prognóstico mais favorável em termos de deterioração precoce dos parâmetros de vitalidade fetal.

27. Gestação gemelar monocoriônica diamniótica de 20 semanas, apresenta ao exame de ultrassom:

- Feto A: peso estimado 370 g (percentil 81); polidrâmnio; Dopplervelocimetria: índice de pulsatilidade normal e fluxo diastólico final presente nas artérias umbilicais, índice de pulsatilidade e pico de velocidade sistólica normais nas artérias cerebrais médias, índice de pulsatilidade acima do percentil 95 e onda "a" positiva no ducto venoso; bexiga fetal permanentemente distendida durante o exame; morfologia fetal não detectou alterações.
- Feto B: peso estimado 300 g (percentil 24); anidrâmnio; Dopplervelocimetria: índice de pulsatilidade acima do percentil 95 e fluxo diastólico final positivo nas artérias umbilicais, índice de pulsatilidade e pico de velocidade sistólica normais nas artérias cerebrais médias; bexiga fetal vazia durante o exame; morfologia fetal não detectou alterações.
- Colo uterino com comprimento normal.

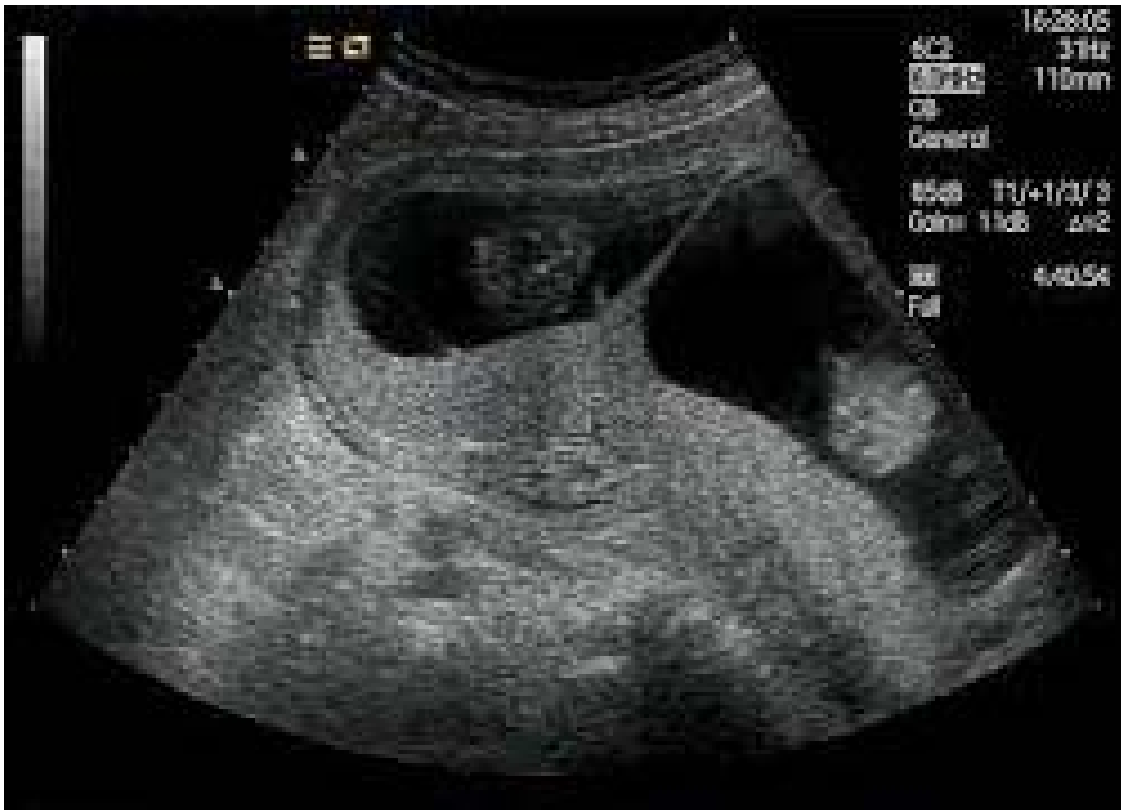Escolha a alternativa com a hipótese diagnóstica e conduta que se aplicam ao caso clínico exposto acima.

- a) Trata-se de transfusão feto-fetal estágio II de Quintero; acompanhamento ecográfico.
- b) Trata-se de transfusão feto-fetal estágio II de Quintero; fetoscopia com ablação de anastomoses placentárias.
- c) Trata-se de transfusão feto-fetal estágio III de Quintero; acompanhamento ecográfico.
- d) Trata-se de transfusão feto-fetal estágio III de Quintero; fetoscopia com ablação de anastomoses placentárias.

28 Sobre a sequência anemia-policitemia em gestação gemelar monocoriônica diamniótica assinale a alternativa correta:

- a) Alterações no volume de líquido amniótico em um ou ambos os fetos geralmente antecedem as alterações Dopplervelocimétricas.
- b) Polidrâmnio ou oligoâmnio associado à alterações no índice de pulsatilidade da artéria cerebral média (ACM) em ambos os fetos são os critérios mais aceitos para o diagnóstico.
- c) Aumento no pico de velocidade sistólica (PVS) na ACM de um dos fetos associado à diminuição do PVS na ACM do outro feto é o critério mais aceito para o diagnóstico.
- d) Sinais de anemia seguidos por sinais de policitemia em um ou ambos fetos devem estar presentes para o diagnóstico.

29. A imagem ultrassonográfica abaixo é da inserção da membrana amniótica na placenta em uma gestação gemelar, sendo típica de qual tipo de gemelaridade?



- a) Imperfeita.
- b) Monoamniótica.
- c) Monocoriônica diamniótica.
- d) Dicoriônica.

O enunciado a seguir refere-se às questões **30 e 31**.

Foi realizado um estudo sobre a capacidade da ultrassonografia diagnosticar câncer em nódulos mamários em 200 pacientes atendidas no ambulatório de mama de um hospital terciário. As impressões das ultrassonografias foram comparadas aos resultados dos exames anatomopatológicos das biópsias dos nódulos. A ecografia classificou como malignos 40 dos 50 nódulos com biópsias positivas para malignidade e como benignos 140 dos 150 nódulos com biópsias negativas para malignidade.

30. Qual foi a sensibilidade da ecografia para diagnóstico do câncer de mama nesse estudo?

- a) 7%.
- b) 25%.
- c) 80%.
- d) 93%.

31. Qual foi o valor preditivo positivo da ecografia no diagnóstico do câncer de mama nesse estudo?

- a) 7%.
- b) 25%.
- c) 80%.
- d) 93%.

O enunciado a seguir se refere às questões **32 e 33**.

Um estudo descreveu que 70% dos fetos com trissomia do cromossomo 21 e 2% dos fetos euplóides apresentavam osso nasal hipoplásico no exame morfológico realizado entre 11 semanas e 13 semanas e 6 dias.

32. Qual foi a razão de verossimilhança positiva do marcador osso nasal hipoplásico para o diagnóstico de trissomia do cromossomo 21 nesse estudo?

- a) 1,4.
- b) 3,3.
- c) 15,0.
- d) 35,0.

33. Qual foi a razão de verossimilhança negativa do marcador osso nasal hipoplásico para o diagnóstico de trissomia do cromossomo 21 nesse estudo?

- a) 0,3.

b) 0,4.

c) 0,7.

d) 0,9.

34. Primigesta, feto único, sem doenças, assintomática, colo impérvio ao toque, apresenta medida de colo de 20 mm com 20 semanas, sem outras alterações.

Qual a recomendação?

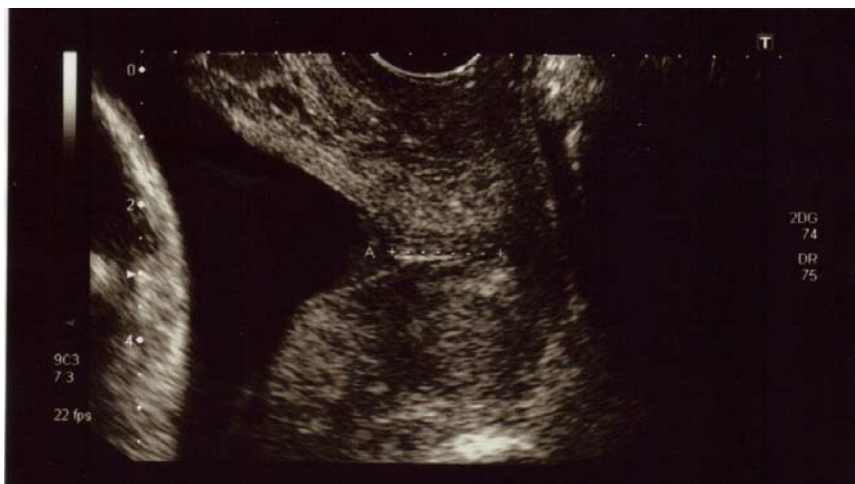a) Acompanhamento de rotina.

b) Repouso absoluto e medida seriada de colo.

c) Medida seriada de colo e iniciar progesterona se encurtamento progressivo.

d) Iniciar progesterona vaginal imediatamente.

35. Secundigesta, feto único, sem doenças, assintomática, antecedente de parto prematuro espontâneo com 30 semanas, em uso de progesterona vaginal na atual gestação, colo impérvio ao toque, apresenta a seguinte imagem na avaliação de colo realizada com 18 semanas:



Qual a recomendação?

- a) Manter progesterona vaginal e repetir a medida em 1 semana.
- b) Manter progesterona vaginal e repetir a medida em 2 semanas.
- c) Cerclagem imediata.
- d) Amniodrenagem e cerclagem de emergência.

36. Gestante aloimunizada (anticorpos anti-D, titulação 1/256), sem outras doenças, assintomática, apresenta medida do pico de velocidade sistólica da artéria cerebral média fetal de 63 cm/s, equivalente a 1,88 múltiplos da mediana (MoM), com 26 semanas. Sem sinais de hidropisia fetal ou outras alterações na avaliação ecográfica obstétrica. Qual a recomendação?

- a) Repetir a avaliação em 2 semanas.
- b) Cardiotocografia computadorizada e, se alterada, cordocentese com preparo para transfusão sanguínea fetal.
- c) Realizar espectrofotometria do líquido amniótico e, se alterada, cordocentese com preparo para transfusão sanguínea fetal.
- d) Cordocentese com preparo para transfusão sanguínea fetal.

37. Uma paciente dá entrada no pronto atendimento (PA) em início de trabalho de parto. Revendo a datação da gestação você encontra as seguintes informações no cartão de pré-natal:

- pela data da última menstruação a idade gestacional (IG) seria de 36 semanas.
- pelo exame físico da primeira consulta do cartão de pré-natal a IG seria de 41 semanas.
- pela ecografia feita com 10 semanas a IG seria de 38 semanas.
- pela medida da altura uterina na admissão ao PA a IG seria de 34 semanas.

- pela ecografia feita na admissão ao PA a IG seria de 35 semanas.

Com estas informações você define que a paciente encontra-se hoje com qual IG?

- a) 35 semanas.
- b) 36 semanas.
- c) 38 semanas.
- d) 41 semanas.

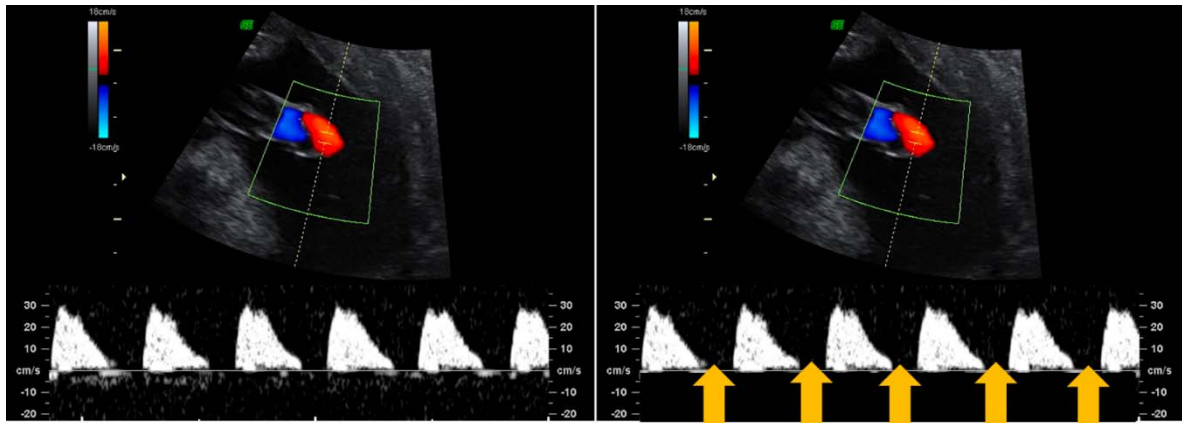
38. Qual dos seguintes parâmetros de vitalidade fetal mais fortemente se associa com acidose no sangue de cordão umbilical ao nascimento?

- a) Índice de pulsatilidade da artéria umbilical acima do percentil 95.
- b) Índice de pulsatilidade da artéria cerebral média abaixo do percentil 5.
- c) Oligoâmnio.
- d) Ducto venoso com onda "a" reversa.

39. O líquido amniótico passa a ser produzido principalmente pelo feto a partir de qual idade gestacional?

- a) 10 semanas.
- b) 16 semanas.
- c) 22 semanas.
- d) 28 semanas.

40. Na avaliação Dopplervelocimétrica das artérias umbilicais de um feto de 24 semanas, pequeno para a idade gestacional, sem alterações detectadas na avaliação morfológica e com líquido amniótico normal, observou-se o seguinte padrão:



Diante deste padrão e com as informações anteriores podemos inferir que:

- Embora haja aumento da resistência nas artérias umbilicais, mais provavelmente trata-se de feto constitucionalmente pequeno para a idade gestacional.
- Trata-se de feto pequeno para a idade gestacional por insuficiência placentária, mas ainda com pequeno ($< 10\%$) comprometimento da perfusão placentária.
- Trata-se de feto pequeno para a idade gestacional por insuficiência placentária, já com grande (cerca de 50%) comprometimento da perfusão placentária.
- Trata-se de um feto pequeno para a idade gestacional por insuficiência placentária, já em acidose por hipóxia grave.