

ACESSO DIRETO – PROVA DE TESTES DE MÚLTIPLA ESCOLHA

Instruções para a realização da prova

- Esta prova é composta de 80 questões de **múltipla escolha**. Para cada questão, há 4 alternativas, devendo ser marcada apenas uma.
- Assine a folha de respostas com caneta esferográfica preta e transcreva para essa folha as respostas escolhidas.
- Ao marcar o item correto, preencha completamente o campo correspondente, utilizando caneta esferográfica **preta**.
- Não deixe nenhuma das questões em branco na folha de respostas.
- A duração total da prova é de 4 horas. **NÃO** haverá tempo adicional para transcrição de gabarito.
- Você somente poderá deixar a sala após 2h do início da prova, podendo levar consigo **APENAS** o **CONTROLE DE RESPOSTAS DO CANDIDATO** e a **DECLARAÇÃO DE PRESENÇA** (abaixo).

Y

RESIDÊNCIA MÉDICA 2023 – 1ª FASE
ACESSO DIRETO – PROVA DE TESTES DE MÚLTIPLA ESCOLHA

CONTROLE DE RESPOSTAS DO CANDIDATO – PROVA 1 Y

1		11		21		31		41		51		61		71	
2		12		22		32		42		52		62		72	
3		13		23		33		43		53		63		73	
4		14		24		34		44		54		64		74	
5		15		25		35		45		55		65		75	
6		16		26		36		46		56		66		76	
7		17		27		37		47		57		67		77	
8		18		28		38		48		58		68		78	
9		19		29		39		49		59		69		79	
10		20		30		40		50		60		70		80	

RASCUNHO

Valor de referência exames laboratoriais:

Parâmetro	Valor de normalidade
Ácido fólico	3,1 a 20,5 ng/dL
Albumina plasmática	3,5 a 5,2 g/dL
ALT (TGP)	Homem <41UI/L; mulher < 33 UI/L
AST (TGO)	Homem < 40 UI/L; mulher < 33 UI/L
Atividade plasmática de renina	0,6 a 4,18 ng/ml/h (ortostática) 0,32 a 1,84 ng/ml/h (supino)
Bilirrubina total	0,3 a 1,2 mg/dL
Cálcio	8,8 a 10,2 mg/dL
CPK (creatina fosfoquinase)	0 a 171 UI/L
CK-mb (creatinaquinase fração mb)	0 a 24 UI/L
Cloro	98 a 106 mmol/L
Colesterol total	< 200 mg/dL
Colesterol HDL	Homem ≥ 40 mg/dL; mulher ≥ 50 mg/dL
Colesterol LDL	< 100 mg/dL
Creatinina	Homem: ≤ 1,2 mg/dL Mulher: ≤ 0,8 mg/dL
Cortisol urinário	3,5 a 4,5 mcg/24h
Ferritina	Homem: 30 a 400 ng/mL; mulher 13 a 150 ng/mL
Ferro sérico	Homem: 70 a 180 µg/dL; mulher 60 a 180µg/dL
Fibrinogênio	175 a 400 mg/dL
Fosfatase alcalina	Homem: 40 a 129UI/L; mulher 35 a 103UI/L
Fósforo	2,5 a 4,5 mg/dL
Glicemia jejum	60 a 99 mg/dL
Hemograma	Hemoglobina: homem 14-18 g/dL; mulher 12 a 16 g/dL Hematócrito: homem 41-52%; mulher 36 a 46% Leucócitos: 4.000 a 10.000/mm ³ (segmentados 2.000 a 8.000/mm ³ ; linfócitos 1.000 a 4.000/ mm ³ ; monócitos 200 a 800/mm ³ ; eosinófilos < 450/mm ³ , basófilos <200/ mm ³) Plaquetas: 150.000 a 450.000/mm ³ VCM: 80 a 99 fL HCM 27 a 32 pg Reticulócitos: 50.000 a 100.000/ mm ³
Hemoglobina glicada (HbA1c)	4,0 a 5,6%
Metanefrinas urina	< 400 mcg/24h (totais < 1300 mcg/24h)
Paratormônio (PTH)	15 a 65 pg/mL
Potássio	3,5 a 5,1 mEq/L
Proteína C reativa	Processo inflamatório: 10-50 mg/L (leve); 50-100 mg/dL (moderado); > 100 mg/dL (grave) Risco cardiovascular: < 1 mg/dL (baixo); 1-3 mg/dL (médio); > 3 mg/dL (alto)
RNI (TP)	Até 1,25
R (TTPA)	Até 1,3
Sódio	135 a 145 mEq/L
TIBC	255 a 450µg/dL
Troponina T	0 a 14 ng/L
Triglicérides	< 150 mg/dL
TSH	0,3 a 4,2 µUI/mL

T4livre	0,9 a 1,7 ng/dL
Vitamina B12	200 a 900 pg/mL
Vitamina D	31 a 100 ng/mL
Ureia	17 a 43 mg/dL
Exame de urina	Leucócitos < 5/campo Hemácias < 5/campo Proteína negativo/traços
Relação albumina/creatinina urinária	< 30 mg/g
Relação proteína/creatinina urinária	< 0,20

Gasometria	Arterial	venosa
pH	7,35 a 7,45	7,33 a 7,43
pO ₂	83 a 108 mmHg	38 a 50 mmHg
pCO ₂	32 a 48 mmHg	31 a 54 mmHg
HCO ₃	18 a 23 mmol/L	18 a 23 mmol/L
Lactato	0,5 a 1,6 mmol/L	0,5 a 1,6 mmol/L
Cálcio iônico	1,15 a 1,29 mmol/L	1,15 a 1,29 mmol/L

1. Homem, 87a, foi hospitalizado há quatro dias por sepse secundária à pneumonia, em uso de amoxicilina-clavulanato. No terceiro dia de tratamento, iniciou episódios de confusão e agitação, apesar das medidas para não interromper o seu sono à noite e do uso adequado dos óculos. Nega dor. Antecedentes pessoais: hipertensão arterial em uso de propranolol, hidroclorotiazida e enalapril. Exame físico: PA=132x74mmHg; FC=76bpm; FR=16irpm; temperatura=36,7°C; oximetria de pulso=96% (ar ambiente). Neurológico: sem déficit focal; vígil e desorientado temporalmente. **A MEDIDA MAIS APROPRIADA PARA O TRATAMENTO E PREVENÇÃO DO *DELIRIUM* NESTE PACIENTE É:**

- a. Mobilizar precocemente.
- b. Iniciar haloperidol.
- c. Iniciar lorazepam.
- d. Retirar a hidroclorotiazida.

2. Mulher, 72a, foi avaliada por um episódio de síncope e alguns eventos de sensação de que ia desmaiar. Antecedentes pessoais: hipertensão arterial e dislipidemia, em uso de hidroclorotiazida 25mg/dia, enalapril 20mg/dia e atorvastatina 40mg/dia. Exame físico: PA=122x78mmHg em posição supina, FC=70bpm. Após três minutos em pé, PA=100x66mmHg, FC=92bpm. Restante do exame físico: normal. **A CONDUTA É:**

- a. Administrar fludrocortisona.
- b. Prescrever meia elástica compressiva.
- c. Solicitar teste de inclinação ortostática (*tilt test table*).
- d. Ajustar a dose dos anti-hipertensivos.

3. Mulher, 37a, chegou ao Pronto Atendimento com história de dor na região lombar, sem irradiação, há duas semanas. Antecedentes pessoais: uso de cocaína injetável. Exame físico: T=38,2°C; PA=118x78mmHg; FC=92bpm; FR=20irpm. Dor à palpação sobre L4 e L5, com piora à hiperextensão e flexão do tronco. Presença de marcas de injeção nos antebraços, restante do exame físico normal. Teste para HIV, hemograma, hemocultura e urocultura em andamento. **A CONDUTA É:**

- a. Solicitar ressonância magnética de coluna lombar.
- b. Prescrever antibioticoterapia, analgesia e liberar a paciente.
- c. Realizar punção liquórica.
- d. Solicitar radiograma de coluna lombar.

4. Mulher, 51a, procura Unidade Básica de Saúde para avaliação de tontura. Refere que há um ano teve episódio de perda auditiva esquerda, associado a zumbido. Nos últimos três meses, vem apresentado sensação de ambiente girando, com duração de 20 minutos a 5 horas, associada a náuseas e vômitos. Nega outras doenças ou uso de medicações. Traz exame de ressonância magnética de encéfalo, realizada há dois meses, sem anormalidades. Exame físico: T=36,5⁰C; PA=124x88mmHg; FC=82bpm; FR=16irpm. A manobra de Dix Hallpike no lado esquerdo induziu tontura, sem nistagmo. **A HIPÓTESE DIAGNÓSTICA É:**

- a. Vertigem posicional paroxística benigna.
- b. Doença de Menière.
- c. Neurite vestibular.
- d. Acidente vascular vertebrobasilar.

5. Homem, 72a, foi avaliado em consulta de rotina por dislipidemia. Ele refere comer frutas e legumes diariamente, carne vermelha duas vezes por semana e ingerir diariamente refrigerantes e uma lata de cerveja. Nega tabagismo. Mora sozinho e não tem relações sociais, descreve-se como uma pessoa solitária. O rastreio para depressão foi negativo. **PARA ESTE PACIENTE, O FATOR DE RISCO CARDIOVASCULAR MAIS IMPORTANTE É:**

- a. Isolamento social.
- b. Consumo de álcool.
- c. Consumo de refrigerante.
- d. Consumo de carne vermelha.

6. Homem, 22a, foi diagnosticado com meningite por meningococo. Mora em uma casa com mais quatro estudantes. **EM RELAÇÃO À PROFILAXIA PARA MENINGITE NESTE CASO, É CORRETO AFIRMAR QUE:**

- a. Todos os estudantes que moram na casa devem receber ceftriaxona, iniciada até 14 dias do diagnóstico do caso índice.
- b. Todos os estudantes que moram na casa devem receber azitromicina, iniciada até 14 dias do diagnóstico do caso índice.
- c. Os estudantes que dormem no mesmo quarto do paciente devem receber ceftriaxona, iniciada até 24h do diagnóstico do caso índice.
- d. Os estudantes que dormem no mesmo quarto do paciente devem receber rifampicina, independente do tempo de diagnóstico do caso índice.

7. Homem, 29a, é trazido por familiares para o Pronto Atendimento após ter apresentado crise tônico-clônica generalizada. Há dois dias iniciou quadro de febre, cefaleia e mudança comportamental. Previamente hígido. Exame físico: T=38,1°C; FC=98bpm; PA=128x84mmHg; Escala de coma de Glasgow=14, restante do exame físico normal. Ressonância magnética de crânio (**Figura 1**, anexo) e coleta de líquido.

OS ACHADOS ESPERADOS PARA ESTE LÍQUOR SÃO:

- a. Pleocitose com predomínio de linfócitos, aumento discreto de proteínas, glicorraquia reduzida (inferior a dois terços da glicemia), lactato aumentado, culturas e pesquisa de bactérias negativas. Pesquisa positiva para HSV-1 ou HSV.
- b. Pleocitose com predomínio de linfócitos, aumento discreto de proteínas, glicorraquia normal (superior a dois terços da glicemia), lactato normal, culturas e pesquisa de bactérias negativas. Pesquisa positiva para Citomegalovírus.
- c. Pleocitose com predomínio de linfócitos, aumento discreto de proteínas, glicorraquia normal (superior a dois terços da glicemia), lactato normal, culturas e pesquisa de bactérias negativas. Pesquisa positiva para HSV-1 ou HSV-2.
- d. Pleocitose com predomínio de linfócitos, aumento discreto de proteínas, glicorraquia reduzida (inferior a dois terços da glicemia), lactato aumentado, culturas e pesquisa de bactérias negativas. Pesquisa positiva para Citomegalovírus.

8. Mulher, 56a, previamente hígida, procura o Pronto Socorro com quadro de dormência e perda de força evoluindo há dois dias. Os sintomas se iniciaram nos pés e ascenderam até raiz de coxas. No momento, paciente deambulando apenas com apoio bilateral. Antecedentes pessoais: recebeu vacina antiviral há uma semana. Exame físico: bom estado geral; PA=138x87mmHg; FC=115bpm; FR=18irpm; oximetria de pulso=96% (ar ambiente); ausculta cardiopulmonar sem alterações. Neurológico: força muscular em membros inferiores- distal grau II e proximal grau III; e em membros superiores- distal grau III e proximal grau IV; reflexos osteotendinosos globalmente abolidos; reflexo cutâneo plantar em flexão; paralisia facial de padrão periférico à direita e à esquerda; exame de sensibilidade e função esfinteriana preservados. Exames laboratoriais: CPK=438UI/L; sódio=136mEq/L; potássio=4,2mEq/L; cálcio iônico=1,2mmol/L. **A HIPÓTESE DIAGNÓSTICA E O TRATAMENTO SÃO:**

- a. Miosite pós-vacinal e pulsoterapia de corticosteroides.
- b. Síndrome de Guillain-Barré e imunoglobulina humana endovenosa.
- c. Mielite transversa pós-vacinal e imunoglobulina humana endovenosa.
- d. Síndrome de Guillain-Barré e pulsoterapia de corticosteroides.

9. Homem, 67a, no início da manhã apresentou fortes dores na região central do tórax, que irradiavam para o pescoço, mandíbula e braço esquerdo, e dificuldade para respirar. Foi imediatamente conduzido a uma Unidade de Emergência, chegando com sudorese acentuada e muito ansioso. Exame físico: PA=60x35mmHg; FC=120bpm; cianose de extremidades, pulsos fracos. Eletrocardiograma: sinais de extenso infarto do miocárdio anterolateral. Foram realizadas medidas iniciais de suporte de vida e indicado cateterismo cardíaco, mas antes disto evoluiu à óbito. Submetido à necropsia. A **Figura 2** (anexo) mostra uma secção do coração. **SOBRE A IMAGEM, É CORRETO AFIRMAR QUE:**

- a. Há uma área de necrose coagulativa do miocárdio, compatível com o infarto recente.
- b. Existe uma hipertrofia dos cardiomiócitos decorrente de hipertensão arterial crônica.
- c. Há uma área de infarto do miocárdio antigo e o novo infarto é muito recente para ser identificado à histologia convencional.
- d. O infarto do miocárdio produziu redução súbita da pressão arterial, com trombose vascular e sinais de recanalização.

10. Homem, 20a, procura a Unidade Básica de Saúde para orientação sobre o uso de cigarro eletrônico. Após falecimento do avô por câncer de pulmão, e sabendo dos riscos da exposição ao tabaco, ele quer saber sobre a segurança desse novo dispositivo. **A ORIENTAÇÃO QUANTO AO USO DO CIGARRO ELETRÔNICO É:**

- a. Pode ser usado com segurança em até 5mg de nicotina por dia.
- b. Pode ser usado com segurança em até 2mg de nicotina por dia.
- c. As unidades sem nicotina são consideradas seguras.
- d. Não existe tipo ou quantidade considerada segura.

11. Homem, 48a, retorna assintomático à Unidade Básica de Saúde. Há três meses iniciou tratamento com omeprazol, após endoscopia digestiva alta (EDA) ter evidenciado úlcera em corpo gástrico de 1cm, bordas planas e nítidas, fundo com fibrina, sem sangramento ativo. Pesquisa para *Helicobacter pylori*=negativa. Exame físico: PA=114x76mmHg; FC=68bpm; FR=14irpm; restante sem alterações. **A CONDUTA É:**

- a. Manter omeprazol até completar seis meses de tratamento.
- b. Repetir a EDA caso os sintomas persistam, após seis meses de tratamento.
- c. Suspende omeprazol e dar alta ambulatorial.
- d. Repetir a EDA, independente da melhora dos sintomas.

12. Homem, 32a, internado há três dias após fratura de tíbia por acidente automobilístico, apresentou quadro de dispneia súbita. Foi feito o diagnóstico de tromboembolismo pulmonar e iniciada a anticoagulação plena com heparina não fracionada. No dia seguinte, após apresentar fraqueza em dimídio direito, foi suspensa a heparina e realizada tomografia computadorizada de crânio. **Figura 3** (anexo). **A CONDUTA É:**

- a. Prescrever vitamina K.
- b. Prescrever protamina.
- c. Retomar a heparina não fracionada.
- d. Prescrever plasma fresco congelado.

13. Homem, 37a, procura atendimento na Unidade Básica de Saúde com queixa de tosse seca e chiado no peito. Estes episódios ocorrem de quatro a cinco vezes por semana, nos últimos três meses, não relacionados aos exercícios. Durante as crises, tem melhora com o uso de salbutamol. Antecedentes pessoais: asma, em uso de budesonida inalatória diariamente. Exame físico: T=36,4°C; FR=16irpm; oximetria de pulso=96% (ar ambiente). Pulmões: murmúrio vesicular presente bilateralmente com sibilos expiratórios. **A CONDUTA É:**

- a. Prescrever azitromicina por 5 dias.
- b. Substituir budesonida por prednisona.
- c. Associar formoterol.
- d. Associar tiotrópio.

14. Homem, 73a, retorna à consulta na Unidade Básica de Saúde referindo adinamia e ganho de peso nos últimos três meses. Antecedentes pessoais: doença arterial coronariana, hipertensão arterial e dislipidemia, em uso de losartana, carvedilol, ácido acetil salicílico, clopidogrel e atorvastatina. Exame físico: T=36,2°C; PA=128x72mmHg; FC=54bpm; FR=10irpm; oximetria de pulso=97% (ar ambiente). Ausculta cardíaca e pulmonar normais. Reflexos osteotendinosos diminuídos globalmente. TSH=25µUI/mL; T4 livre=0,2ng/dL. **A CONDUTA É:**

- a. Iniciar levotiroxina 50mcg.
- b. Repetir o exame em 60 dias.
- c. Repetir o exame em seis meses.
- d. Iniciar levotiroxina 25mcg.

15. Homem, 32a, assintomático, comparece à Unidade Básica de Saúde para repetir testagem de infecções sexualmente transmissíveis após oito meses do tratamento para sífilis secundária. Naquele momento, apresentou teste não treponêmico VDRL=1:32 e recebeu penicilina benzatina 2,4 milhões UI intramuscular. Exame físico: PA=122x84mmHg; FC=86bpm; FR=14irpm. Ausculta cardíaca e pulmonar sem alterações, ausência de lesões de pele, ausência de lesão genital. Exame neurológico sem alterações. Exames laboratoriais: sorologias de HIV e hepatites B e C não reagentes, VDRL=1:32. **A HIPÓTESE DIAGNÓSTICA E A CONDUTA SÃO:**

- a. Cicatriz sorológica; repetir VDRL e em caso de aumento de título, indicar retratamento.
- b. Reativação de sífilis; indicar retratamento com penicilina benzatina e realizar coleta de líquido.
- c. Reinfecção por sífilis; indicar retratamento em caso de aparecimento de lesões cutâneas e/ou genitais.
- d. Sífilis persistente; indicar retratamento com doxiciclina, pela suspeita de falha da penicilina benzatina.

16. Mulher, 53a, internada para tratamento de pneumonia, evoluiu com necessidade de ventilação mecânica. Antecedentes pessoais: lúpus eritematoso sistêmico e diabetes melito. Medicamentos em uso: prednisona, ceftriaxona, azitromicina e insulina. Exame físico: peso atual=76Kg; peso predito=50Kg; T=36,9°C; PA=132x68mmHg; FC=88bpm; oximetria de pulso=95% (FiO₂=50%); ausculta pulmonar com crepitações em base esquerda; ausculta cardíaca normal. Ventilação mecânica: modo controlado a volume; fração inspirada de oxigênio (FiO₂)=50%; volume corrente=300mL; FR=16irpm; pressão positiva expiratória final (PEEP)=6mmHg; relação I:E=1:3. Gasometria arterial: pH=7,29; paO₂=120mmHg; paCO₂=72mmHg; HCO₃=27mmol/L; *base excess* (BE)=-1,5. **A**

CONDUTA É AUMENTAR:

- a. FiO₂.
- b. PEEP.
- c. Frequência respiratória.
- d. Volume corrente.

17. Homem, 21a, vítima de ferimento por projétil de arma de fogo em região toracoabdominal, é trazido ao hospital terciário por familiares. Exame físico: escala de coma de Glasgow=8; pupilas isofotorreagentes; PA=69x41mmHg; FC=142bpm; FR=24irpm; presença de orifício de entrada no 11º espaço intercostal na linha axilar anterior direita e orifício de saída no mesmo nível na região paravertebral direita. Restante sem alterações. Foram realizados: obtenção de via aérea definitiva e administração de 1.000mL de solução de Ringer com lactato aquecido. **CONFORME**

O ATLS 10ª. EDIÇÃO A CONDUTA A SEGUIR É:

- a. Protocolo de transfusão maciça.
- b. Toracotomia de reanimação.
- c. Laparotomia exploradora.
- d. Administrar droga vasoativa.

18. Durante a laringoscopia na intubação orotraqueal é solicitado, para um integrante da equipe, realizar uma pressão no sentido posterior, superior e para a direita na laringe.

A FINALIDADE PRINCIPAL DESTA MANOBRA É:

- a. Comprimir o esôfago contra a coluna.
- b. Determinar a classificação de Mallampati.
- c. Evidenciar grau de obstrução da via aérea.
- d. Auxiliar na visualização das cordas vocais.

19. Homem, 19a, condutor de motocicleta, tem uma colisão frontal contra anteparo fixo. É trazido pelo atendimento pré-hospitalar para Unidade de Pronto Atendimento com colar cervical e imobilizado em prancha longa. Na admissão queixa-se de dor na região de abdome inferior. Exame físico: escala de coma de Glasgow=15; pupilas isofotorreagentes; PA=94x62mmHg; FC=122bpm; FR=18irpm; oximetria de pulso=95% (ar ambiente); pescoço/tórax sem alterações; abdome/pelve: palpação dolorosa da sínfise púbica com afastamento em torno de 3cm, dor à palpação e compressão laterais da pelve, presença de hematoma escrotal. Foram realizados: oferta de O₂=12L/min por máscara não reinalante; punção de dois acessos venosos periféricos com cateteres calibrosos; coleta de sangue e administração de 1.000mL de solução de Ringer com lactato aquecido e estabilização da pelve com lençol. **O POSICIONAMENTO DESTES LENÇOL DEVE SER NA TOPOGRAFIA:**

- das cristas ilíacas anterior superior.
- dos trocanteres maiores dos fêmures.
- das regiões médias das coxas.
- da região mediana entre púbis e cicatriz umbilical.

20. As imagens abaixo representam um dreno radiopaco utilizado em drenagem torácica.



Extremidade “A” conecta-se ao sistema em frasco com selo d’água. A Extremidade “B” é inserida e fixada no paciente.

NA REALIZAÇÃO DE UMA DRENAGEM TORÁCICA SOB SELO D’ÁGUA EM UM PACIENTE, O POSICIONAMENTO CORRETO DO ÚLTIMO ORIFÍCIO DA EXTREMIDADE “B” É:

- No espaço intercostal, distante do feixe vaso-nervoso.
- No subcutâneo, sem exteriorização para o ambiente.
- Entre a pleura visceral e o parênquima pulmonar.
- Entre as pleuras visceral e parietal.

21. Homem, vítima de acidente automobilístico, é trazido ao Pronto Socorro de referência. Na admissão, apresenta insuficiência respiratória aguda súbita. Exame físico: PA=82x54mmHg; FC=133bpm; FR=34irpm; oximetria de pulso=88% (ar ambiente); presença de enfisema subcutâneo; turgência jugular; desvio de traqueia para a esquerda e ausência de murmúrio vesicular no hemitórax direito. **A CONDUTA É:**

- a. Solicitar radiograma de tórax.
- b. Realizar punção do espaço pleural.
- c. Administrar 1.000mL de Ringer com lactato aquecido.
- d. Solicitar tomografia computadorizada de tórax.

22. Homem, 58a, apresenta tosse e emagrecimento de 5Kg há dois meses. Radiograma de tórax: opacidade paracardíaca direita, com apagamento do bordo direito do coração e discreto alargamento do mediastino. Biopsia por broncoscopia: carcinoma não pequenas células. **O TUMOR ESTÁ LOCALIZADO NO BRÔNQUIO:**

- a. principal direito.
- b. do lobo médio.
- c. intermediário.
- d. do lobo inferior direito.

23. Menino, 3m, é trazido para puericultura e mãe nega queixas. O exame físico foi compatível com os diagnósticos de: fimose; hidrocele à esquerda; hemiescrotos direito vazio e testículo palpável no canal inguinal direito. **A CONDUTA É:**

- a. Expectante quanto à fimose; expectante quanto à hidrocele; expectante quanto à orquidopexia.
- b. Expectante quanto à fimose; expectante quanto à hidrocele; realizar orquidopexia.
- c. Indicar postectomia; corrigir a hidrocele; realizar orquidopexia.
- d. Indicar postectomia; corrigir a hidrocele; expectante quanto à orquidopexia.

24. O MELD (*Model for End-stage Liver Disease*) é um índice baseado em alguns dados clínicos do paciente adulto e é usado para definir a inscrição do paciente na fila de transplante hepático. **OS EXAMES NECESSÁRIOS PARA O CÁLCULO DO MELD SÃO:**

- a. Bilirrubina indireta; transaminases; creatinina
- b. Bilirrubina total; albumina; clearance de creatinina.
- c. Bilirrubina indireta; RNI; clearance de creatinina.
- d. Bilirrubina total; RNI; creatinina.

25. NO PROCESSO DE CICATRIZAÇÃO DAS FERIDAS, AS FASES DOS EVENTOS ORGÂNICOS OCORREM NA SEGUINTE ORDEM DIDÁTICA:

- a. Proliferativa (fibroplasia); reparativa (remodelação); exudativa (inflamatória).
- b. Exudativa (inflamatória); proliferativa (fibroplasia); reparativa (remodelação).
- c. Reparativa (remodelação); exudativa (inflamatória); proliferativa (fibroplasia).
- d. Exsudativa (inflamatória); reparativa (remodelação) e proliferativa (fibroplasia).

26. Homem, 32a, vítima de queda de moto em dia de chuva. Apresentou abdome agudo hemorrágico com choque refratário, sendo submetido à laparotomia exploradora com esplenectomia total. ALÉM DAS VACINAS DE ROTINA, CONTRA QUAIS AGENTES INFECCIOSOS ESTE PACIENTE DEVE SER IMUNIZADO?

- a. Pneumococo, HPV e *Haemophilus influenzae* tipo B.
- b. Meningococo, *Clostridium tetani* e HPV.
- c. Pneumococo, *Haemophilus influenzae* tipo B, meningococo.
- d. Meningococo, pneumococo e rotavírus.

27. Homem, 26a, é trazido ao Pronto Socorro após queimadura na face anterior do corpo, por uso de álcool líquido em churrasqueira. Durante o atendimento inicial foi proposta reposição volêmica conforme o ATLS 10ª. edição. CONSIDERANDO A REGRA DOS 9 PARA SER UTILIZADA NA FÓRMULA DE PARKLAND, A SUPERFÍCIE CORPÓREA QUEIMADA, CONFORME A ILUSTRAÇÃO ABAIXO, É: (Figura 4- anexo)

- a. 22,5%.
- b. 43%.
- c. 45%.
- d. 20,5%.

28. Homem, 75a, assintomático, retorna para consulta médica trazendo ultrassonografia de abdome que evidenciou um cisto de 3,2x2,8cm em rim esquerdo, sem conteúdo espesso e sem septações. A CONDUTA É:

- a. Orientar que não há necessidade de prosseguir a investigação.
- b. Repetir ultrassonografia em seis meses.
- c. Repetir ultrassonografia em um ano.
- d. Solicitar tomografia computadorizada de abdome com contraste.

29. No exame físico o sinal semiológico, quando presente, auxilia no raciocínio da hipótese diagnóstica. **OS SINAIS DE CULLEN, LENANDER E DE JOBERT, ESTÃO RELACIONADOS, RESPECTIVAMENTE, COM:**

- a. Neoplasia gástrica, pancreatite aguda e diverticulose.
- b. Úlcera duodenal perfurada, apendicite aguda, diverticulose.
- c. Pancreatite aguda, apendicite aguda e úlcera duodenal perfurada.
- d. Pancreatite aguda, neoplasia gástrica e apendicite aguda.

30. ASSINALE A VARIÁVEL E O VALOR QUE CARACTERIZAM A SÍNDROME RESPIRATÓRIA AGUDA GRAVE:

- a. Relação $PaO_2/FiO_2 < 300\text{mmHg}$.
- b. Frequência respiratória $> 30\text{irpm}$.
- c. Pressão inspiratória máxima $< -25\text{cmH}_2\text{O}$.
- d. $PaCO_2 > 60\text{mmHg}$.

31. Homem, 72a, procura Pronto Socorro queixando-se de dor abdominal em cólica há um mês, periumbilical, com piora há uma semana, principalmente após as refeições, sem melhora com analgésicos e necessitando permanecer em posição antálgica. Antecedente pessoal: infarto agudo do miocárdio há 12 anos, diabetes melito há 22 anos, tabagismo 40 anos/maço. Exame físico: FC=108bpm; PA=162x78mmHg; abdome: plano, normotenso, flácido, sem irritação peritoneal, sem tumor palpável; membros inferiores: pulsos pediosos ausentes, pulsos tibiais posteriores presentes. **A HIPÓTESE DIAGNOSTICA É:**

- a. Úlcera péptica.
- b. Cólica biliar.
- c. Angina mesentérica.
- d. Aneurisma de aorta.

32. Mulher, 32a, procura Pronto Socorro queixando-se de dor e inchaço em perna direita há dois dias. Ultrassonografia com Doppler: trombose venosa profunda. **O TRATAMENTO INICIAL E O ALVO TERAPÊUTICO SÃO:**

- a. Warfarina; R=2,5 a 3,5.
- b. Heparina de baixo peso e warfarina; RNI=2,0 a 3,0.
- c. Heparina não fracionada; RNI=2,0 a 3,0.
- d. Heparina de baixo peso; RNI=2,5 a 3,5.

33. Menino, 8a, é trazido para atendimento médico por apresentar lesão pruriginosa em dorso de pé há uma semana, com aumento progressivo, conforme imagem. (**Figura 5 - anexo**). **O AGENTE ETIOLÓGICO DESTA LESÃO É:**

- a. *Necator americanus*.
- b. *Leishmania donovani*.
- c. *Trypanosoma cruzi*.
- d. *Ancylostoma braziliensis*.

34. Adolescente, 12a, é trazido ao Pronto Socorro referindo dor em cotovelo direito após ter caído de uma árvore, há uma hora. Exame físico: corado; consciente; orientado; hidratado; fácies de dor. FC=112bpm, FR=21irpm, PA=126x82mmHg. Deformidade em cotovelo direito, doloroso à palpação, e pulsos radiais presentes. Restante sem alterações. Radiograma de cotovelo direito (**Figura 6-anexo**). **UMA COMPLICAÇÃO QUE PODE OCORRER NESTA SITUAÇÃO CLÍNICA É A SÍNDROME DE COMPARTIMENTO QUE, SE NÃO CONDUZIDA PRECOCEMENTE, PODE LEVAR À:**

- a. Choque neurogênico.
- b. Contratura isquêmica de Volkmann.
- c. Lesão de Baumann.
- d. Lesão dos nervos ulnar, mediano e braquial.

35. Criança, 3a, em acompanhamento ambulatorial por quadro de diarreia crônica, edema e baixo ganho pondero-estatural nos últimos sete meses. Exame físico: índice de massa corporal (IMC) percentil 3; descorado; hidratado; anictérico; fígado e baço não palpáveis; edema palpebral e de membros inferiores. hemoglobina=8,0g/dL; hematócrito=25%; VCM= 63fL; HCM=26pg; leucócitos=10.250/mm³ (86% neutrófilos; 4% linfócitos; 5% monócitos e 5% eosinófilos); plaquetas=345.000/mm³; albumina=2,1g/dL; alfa1globulina=0,9g/dL; alfa2globulina=0,7g/dL; betaglobulina=1,1g/dL; gamaglobulina=0,8g/dL; proteinúria 24 horas=0,15g. **A HIPÓTESE**

DIAGNÓSTICA É:

- a. Intolerância à lactose.
- b. Infecção por *Ascaris lumbricoides*.
- c. Deficiência de alfa1 antitripsina.
- d. Enteropatia perdedora de proteína.

36. Menino, 15 dias de vida, é trazido para consulta de puericultura em aleitamento materno exclusivo, assintomático. Antecedente pessoal: uma dose de vacina de hepatite B. Contactante domiciliar iniciou tratamento de tuberculose pulmonar há um dia. Exame físico sem alterações, com ganho ponderal de 30g/dia em relação à alta hospitalar. **A CONDUTA É:**

- a. Prescrever isoniazida oral por 3 meses e, após, indicar a vacina BCG.
- b. Indicar a vacina BCG.
- c. Prescrever rifampicina oral por 3 meses e, após, indicar teste tuberculínico.
- d. Indicar teste tuberculínico.

37. Menina, 4m, é trazida para puericultura com história de vômitos após as mamadas desde o nascimento. Mãe refere sono agitado, irritabilidade e piora progressiva dos vômitos desde o início do quadro. Procurou serviço médico e foi orientado decúbito elevado e domperidona. Há dois meses o leite materno foi substituído por fórmula à base de aminoácidos 5 medidas fórmula em 150mL água a cada 2 horas, sem melhora. Antecedente pessoal: recém-nascido a termo, peso nascimento=3.130g. Exame físico: bom estado geral; anictérica; corada; peso=4,380Kg; fontanela plana e normotensa; exame neurológico normal; restante sem alterações. **A CONDUTA É:**

- a. Solicitar radiograma contrastado de esôfago-estômago-duodeno.
- b. Substituir domperidona por omeprazol.
- c. Indicar fundoplicatura total.
- d. Substituir a fórmula à base de aminoácidos por hidrolisado proteico.

38. Menino, 9a, previamente hígido, é trazido ao Pronto Atendimento com história de múltiplas lesões arroxeadas pelo corpo, sem prurido. Há dois dias iniciou quadro de dor abdominal intensa, difusa, com melhora parcial com uso de dipirona oral. Nega febre, vômitos, diarreia ou alterações urinárias. Exame físico: bom estado geral; corado; afebril; anictérico; hidratado; eupneico; pele: múltiplas lesões equimóticas indolores, sem hiperemia ou calor, em nádegas e membros inferiores (**Figura 7**, anexo); abdome indolor, sem visceromegalias ou massas; exame neurológico normal. **O DIAGNÓSTICO É:**

- a. Púrpura trombocitopênica idiopática.
- b. Vasculite por IgA.
- c. Meningococcemia.
- d. Púrpura *fulminans* de etiologia viral.

39. Menina, 2a, é trazida para consulta de rotina, com lesões de pele há dois meses. Situação vacinal atualizada. Exame físico: bom estado geral; corada; hidratada; afebril; anictérica; pele (**Figura 8**, anexo). Restante do exame sem alterações.

O AGENTE ETIOLÓGICO É:

- a. *Herpes simplex*.
- b. Papiloma vírus humano.
- c. Vírus Varicella-zoster.
- d. Poxvírus.

40. Menina, 15m, é trazida para avaliação médica com história de coriza e dor no ouvido direito há oito dias. Refere febre há três dias, prostração, inapetência, dor e aumento de volume retroauricular. Exame físico: bom estado geral; T=38,2°C; FR=42irpm; FC=137bpm. Cabeça: (**figura 9**, anexo). **O TRATAMENTO É PRESCREVER:**

- a. Cefazolina e amicacina intravenosa.
- b. Oxacilina e ceftriaxona intravenosa.
- c. Ciprofloxacina tópica.
- d. Azitromicina via oral.

41. Menina, 10m, é trazida à Emergência por ter apresentado quadro súbito de acesso de tosse e cansaço. Nega febre e coriza. Exame físico: bom estado geral; T=36,5°C; FR=62irmp; FC=110bpm; pulsos cheios; perfusão periférica=2 segundos; oximetria de pulso= 91% (ar ambiente); batimento de asa nasal; retração intercostal; pulmões: murmúrio vesicular presente, com roncos disseminados bilateralmente; coração: bulhas rítmicas normofonéticas sem sopros. **A HIPÓTESE DIAGNÓSTICA É:**

- a. Bronquiolite viral aguda.
- b. Laringite aguda.
- c. Aspiração de corpo estranho.
- d. Pneumotórax espontâneo.

42. Na condução da parada cardiorrespiratória em assistolia com via aérea definitiva de um lactente de três meses, **A FREQUÊNCIA DE COMPRESSÕES TORÁCICAS E DE VENTILAÇÃO É, RESPECTIVAMENTE:**

- a. 100-110 compressões/min síncronas para cada ventilação.
- b. 110-120 compressões/min assíncronas e 1 ventilação a cada 6 segundos.
- c. 100-120 compressões/min assíncronas e 1 ventilação a cada 2-3 segundos.
- d. 100-120 compressões/min síncronas para cada 4 ventilações.

43. Recém-nascido a termo, filho de mãe colonizada por *Streptococcus agalactiae*, em trabalho de parto e que recebeu duas doses de penicilina cristalina antes do parto vaginal, sendo a última há três horas. Apgar 9/10, exame físico sem alterações. **A CONDUTA PARA O RECÉM-NASCIDO É:**

- a. Realizar exame físico seriado; sem coleta de exames ou tratamento.
- b. Coletar hemograma, proteína C reativa e hemocultura; iniciar antibioticoterapia.
- c. Coletar hemograma, proteína C reativa; aguardar exames para definir conduta.
- d. Coletar hemocultura; iniciar antibioticoterapia.

44. Recém-nascido a termo com 3.450g apresenta-se hipotônico e com sucção débil com 12 horas de vida. Realizada dosagem de glicemia plasmática=22mg/dL. Antecedente gestacional: mãe com crise asmática e uso de terbutalina próximo ao parto. **O MECANISMO ASSOCIADO À OCORRÊNCIA DE HIPOGLICEMIA NESTE CASO É:**

- a. Nesidioblastose.
- b. Inibição da glicólise.
- c. Hiperinsulinismo.
- d. Bloqueio da glicogenólise.

45. Menino, 1a, é trazido à Emergência com história de choro intenso, agitação, sudorese fria e seis episódios de vômito há cerca de uma hora. Exame físico: regular estado geral; sonolento; choroso; T=36,8°C; FC=175bpm; FR=32irpm; pulsos cheios, enchimento capilar=2seg. Levado à Sala de Urgência. Eletrocardiograma: ritmo sinusal, onda T invertida em algumas derivações e presença de onda U. Glicemia capilar=204mg/dL. **A HIPÓTESE DIAGNÓSTICA É:**

- a. Síndrome do QT longo.
- b. Sepsis criptogênica.
- c. Cetoacidose diabética.
- d. Acidente escorpiônico.

46. Recém-nascido, 40 semanas de gestação, gravidez sem intercorrências e parto cesárea por sofrimento fetal agudo com presença de líquido amniótico meconial. Foi recebido em campos aquecidos, posicionado em decúbito dorsal sob fonte de calor radiante, trocados os campos úmidos e asseguradas as vias aéreas pérvias. Encontra-se hipotônico, com movimentos respiratórios irregulares e FC=60bpm. **A CONDUTA É:**

- a. Intubação traqueal, administração de oxigênio a 100%, seguida de aspiração do conteúdo traqueal.
- b. Ventilação com pressão positiva por máscara com oxigênio a 21%.
- c. Intubação traqueal e ventilação com pressão positiva com oxigênio a 21%.
- d. Compressão torácica coordenada com a ventilação com pressão positiva.

47. Menino, 23 dias de vida, foi convocado para consulta por apresentar TSH=25mUI/L em teste de triagem neonatal coletado em papel-filtro no quarto dia de vida. Mãe nega queixas. Está em aleitamento materno exclusivo com ganho ponderal de 28g/dia e o exame físico é normal. Antecedentes pessoais: gravidez e parto sem intercorrências (Capurro=39 semanas; peso ao nascimento=3.125g). **É CORRETO AFIRMAR QUE:**

- a. Sugere hipotireoidismo; deve-se realizar dosagem sérica imediata de T4L e TSH.
- b. Sugere hipotireoidismo subclínico; deve-se realizar dosagem sérica de T4L e TSH em oito semanas ou antes, se apresentar sintomas.
- c. Sugere aumento fisiológico de TSH porque a coleta foi realizada no quarto dia de vida; não é necessária investigação.
- d. Sugere hipertireoidismo; deve-se realizar dosagem sérica imediata de T3L, T4L e TSH.

48. Menina, 3m, é internada em enfermaria com história de tosse seca, recusa das mamadas e cansaço há dois dias. Nega febre. Antecedentes pessoais: parto vaginal domiciliar a termo, com peso adequado; conjuntivite purulenta aos 15 dias de vida, em acompanhamento com oftalmologista. Exame físico: bom estado geral; corada; hidratada; T=36,2°C; FR=71irpm; FC=152bpm; pulsos cheios; enchimento capilar=2seg; pulmões: murmúrio vesicular presente, simétrico, com estertores subcrepitantes bilateralmente, tempo expiratório normal, com presença de retração de fúrcula, tiragem intercostal e subcostal. **O AGENTE ETIOLÓGICO RESPONSÁVEL PELO QUADRO É:**

- a. *Chlamydia trachomatis*.
- b. *Streptococcus pneumoniae*.
- c. *Staphylococcus aureus*.
- d. *Streptococcus agalactiae*.

49. Mulher, 41a, nuligesta, acompanhada por dismenorreia, que a incapacita de realizar atividades diárias, e dispareunia de profundidade há três anos. Tem ciclos menstruais regulares e usa *condom* como método contraceptivo. Antecedente pessoal: quadrantectomia por carcinoma *in situ* da mama; obesidade grau II. Ressonância magnética de pelve: lesão em fundo de saco posterior sugestiva de endometriose. **A CONDUTA É:**

- a. Prescrever acetato de medroxiprogesterona trimestral.
- b. Indicar tratamento cirúrgico.
- c. Prescrever anticoncepcional oral combinado contínuo.
- d. Indicar sistema intrauterino liberador de levonorgestrel.

50. Mulher, 32a, gestante de 29 semanas, assintomática, foi encaminhada ao Pré-natal Especializado por apresentar os seguintes exames laboratoriais, coletados há sete dias: hemoglobina=12,1g/dL; hematócrito=36,4%; plaquetas=210.000/mm³; AST=15U/L; ALT=17U/L; HBsAg=positivo; anti-HBs=negativo; HBeAg=positivo; anti-HBe=negativo; anti-HBc=positivo. **A CONDUTA É:**

- a. Realizar tratamento materno com tenofovir; indicar vacina e imunoglobulina contra hepatite B para o recém-nascido.
- b. Solicitar carga viral do vírus da hepatite B, para definir tratamento materno; indicar vacina e imunoglobulina contra hepatite B para o recém-nascido.
- c. Iniciar tratamento materno apenas no puerpério; indicar vacina e imunoglobulina contra hepatite B para o recém-nascido.
- d. Realizar controle periódico de enzimas hepáticas maternas; indicar vacina contra hepatite B para o recém-nascido.

51. Mulher, 30a, G1P0A0, idade gestacional de 26 semanas, é encaminhada com a seguinte curva glicêmica gestacional (CGG): Jejum=89mg/dL; 1h=182mg/dL; 2h=154mg/dL. Antecedentes: obesidade grau II, pai e avô diabéticos. **O DIAGNÓSTICO E O TRATAMENTO SÃO:**

- a. Euglicemia; orientar dieta, atividade física e repetir CGG com 28 semanas.
- b. Diabetes melito tipo 2; orientar dieta, atividade física e introduzir insulina.
- c. Intolerância à glicose; orientar dieta e atividade física, não sendo necessário repetir o exame.
- d. Diabetes gestacional; orientar dieta, atividade física e controle glicêmico.

52. Mulher, 22a, G2P1A0, idade gestacional de 30 semanas, sem comorbidades, comparece ao Pronto Atendimento referindo dor em baixo ventre e sangramento vaginal discreto. Boa movimentação fetal. Exame físico: PA=102x62mmHg; FC=96bpm; altura uterina=28cm; BCF=152bpm; dinâmica uterina=ausente; especular=ausência de líquido ou sangue em vagina ou colo uterino; toque vaginal=colo dilatado 2cm, grosso, posterior. Após 30 minutos do exame, apresentou perda de líquido amniótico por via vaginal em grande quantidade. **ALÉM DA INTERNAÇÃO HOSPITALAR, AS MEDIDAS INDICADAS NESTE MOMENTO SÃO:**

- a. Cardiotocografia, antibiótico de largo espectro para corioamnionite, sulfato de magnésio e indução do parto.
- b. Cardiotocografia, triagem infeciosa, corticoterapia, antibioticoprofilaxia para estreptococo do grupo B.
- c. Triagem infeciosa, ultrassonografia com Doppler, sulfato de magnésio e parto cesárea.
- d. Triagem infeciosa, corticoterapia, antibioticoprofilaxia para estreptococo do grupo B, sulfato de magnésio e tocolítico.

53. Mulher, 25a, vem para avaliação de planejamento familiar após encaminhamento pela reumatologia. Apresenta ciclos menstruais com fluxo aumentado e coágulos, com duração de 10 dias, nos últimos seis meses. Antecedentes: G0P0, menarca aos 15 anos, vida sexual ativa, parceiro único; tem diagnóstico de lúpus eritematoso sistêmico há três anos, em uso regular de hidroxicloroquina e metotrexato. hemoglobina=9g/dL, hematócrito=30%, leucócitos=2.000/mm³, plaquetas=60.000/mm³. Pesquisa de anticorpo anticardiolipina e de anticorpo anticélula (FAN) positivos. Ultrassonografia pélvica: sem alterações em útero e ovários. **O MÉTODO CONTRACEPTIVO MAIS ADEQUADO É:**

- a. Dispositivo intrauterino de cobre.
- b. Anticoncepcional oral combinado com 30µg de levonorgestrel.
- c. Anticoncepcional oral combinado com 15µg de levonorgestrel.
- d. Sistema intrauterino liberador de levonorgestrel.

54. Mulher, 24a, nuligesta, queixa-se de secreção leitosa por ambas as mamas, há 18 meses. Refere ciclos menstruais longos, com atrasos de até 30 dias. Exame físico: IMC=22,2Kg/m²; mamas: expressão positiva de secreção láctea bilateralmente. Restante do exame físico normal. Prolactina=91ng/mL; TSH=2,5µUI/mL. Ressonância nuclear magnética cerebral: nódulo hipofisário de 6mm. **A CONDUTA É:**

- a. Indicar tratamento com agonistas dopaminérgicos, para melhora do quadro clínico, da alteração hormonal e eventual redução do tumor.
- b. Indicar tratamento cirúrgico, pois se trata de um tumor hipofisário e os agonistas dopaminérgicos não reduzem o volume do tumor.
- c. Não utilizar contraceptivos hormonais combinados, pois o estrogênio vai aumentar a prolactina e o tumor.
- d. Manter estadiamento de imagem anual. Por ser tumor pequeno, não há indicação de tratamento no momento.

55. Mulher, 18a, G2P0A1, idade gestacional de 21 semanas, sem queixas ou alterações ao exame físico. Exames laboratoriais de rotina pré-natal: hemoglobina=11,4g/dL; hematócrito=36%; glicemia de jejum=82 mg/dL; exame de urina: normal; urocultura=negativa. Sorologias: sífilis=negativa; toxoplasmose=IgG positivo e IgM negativo; HIV=negativa; hepatite C=negativa; Hepatite B=AntiHBs positivo, HBsAg e antiHBc negativos. Refere que desde a menarca apresenta fluxo menstrual intenso e com duração de sete dias. **É CORRETO AFIRMAR QUE:**

- a. Os exames sugerem anemia na gestação; investigar com eletroforese de hemoglobina.
- b. Trata-se de anemia ferropriva; prescrever 200mg de ferro elementar ao dia, por três meses.
- c. Trata-se de traço talassêmico; prescrever 40mg de ferro elementar e 5mg de ácido fólico ao dia, por três meses.
- d. Os exames estão normais; orientar dieta e prescrever 40mg de ferro elementar ao dia, em uso contínuo.

56. Mulher, 35a, G3P2A0, idade gestacional de 37 semanas, refere que há dois dias vem apresentando edema de membros inferiores, dor de estômago e alguns episódios de cefaleia, principalmente nugal. Antecedentes: hipertensão arterial há 10 anos, em uso regular de metildopa 750mg/dia. Exame físico: PA=152x92mmHg; FC=103bpm; altura uterina=32cm; dinâmica uterina=ausente; movimentos fetais=presentes; BCF=148bpm; edema em membros inferiores= 2+/4+. **A HIPÓTESE DIAGNÓSTICA E A CONDUTA SÃO:**

- a. Hipertensão arterial crônica com pré-eclâmpsia sobreposta; solicitar hemograma, creatinina, proteinúria e enzimas hepáticas, realizar cardiotocografia e avaliar indução de parto.
- b. Pré-eclâmpsia; solicitar hemograma, creatinina, proteinúria e enzimas hepáticas, realizar cardiotocografia e indicar cesárea.
- c. Hipertensão arterial crônica não controlada; ajustar anti-hipertensivo, acompanhar em ambulatório de pré-natal e indicar parto com 38 semanas.
- d. Hipertensão arterial crônica controlada e enxaqueca; prescrever analgésico, acompanhar em ambulatório de pré-natal e indicar parto com 39 semanas.

57. Mulher, 37a, G4P3C0, sem comorbidades, com idade gestacional de 40 semanas e 4 dias, internada em Centro Obstétrico, em fase ativa de trabalho de parto (colo fino, 9cm, cefálico em plano -1 de De Lee, bolsa rota com líquido com mecônio fluido), apresenta a seguinte cardiotocografia: (**Figura 10**, anexo).

A INTERPRETAÇÃO DA CARDIOTOCOGRAFIA E A CONDUTA OBSTÉTRICA NESTE MOMENTO SÃO:

- a. Variabilidade normal com desacelerações precoces; manter assistência ao parto e cardiotocografia contínua.
- b. Variabilidade normal com desacelerações variáveis; corrigir taquissístolia e manter cardiotocografia contínua.
- c. Ausência de variabilidade com desacelerações tardias; indicar cesárea imediata.
- d. Variabilidade diminuída com desacelerações variáveis; colocar em posição ginecológica e reduzir o colo uterino para parto vaginal imediato.

58. Mulher, 52a, na menopausa há dois anos, em uso de terapia hormonal. Sem comorbidades. Antecedentes familiares negativos. **OS EXAMES RECOMENDADOS**

PARA O ACOMPANHAMENTO DA TERAPIA HORMONAL SÃO:

- a. Dosagem de lipoproteínas e frações, glicemia e mamografia.
- b. Dosagem de hormônios sexuais, mamografia e ultrassonografia pélvica.
- c. Dosagem de hormônios sexuais, mamografia e cintilografia óssea.
- d. Dosagem de lipoproteínas e frações, glicemia e ultrassonografia pélvica.

59. Mulher, 70a, vem ao serviço com queixa de perda urinária durante orgasmo na relação sexual, há dois anos. Iniciou tratamento para perda urinária, mas interrompeu a medicação após três meses, por apresentar piora dos sintomas de demência. Antecedentes pessoais: G3C3, casada, com vida sexual ativa, menopausa aos 50 anos, sem terapia hormonal; demência leve em tratamento. Exame ginecológico: ausência de prolapsos, manobra de Valsalva negativa, sem outras alterações. **O DIAGNÓSTICO E**

A PROVÁVEL MEDICAÇÃO QUE A PACIENTE FEZ USO SÃO:

- a. Incontinência urinária de esforço e oxibutinina.
- b. Síndrome da bexiga hiperativa e mirabegrona.
- c. Síndrome da bexiga hiperativa e oxibutinina.
- d. Incontinência urinária de esforço e mirabegrona.

60. Mulher, 47a, G2P2, retorna à Unidade Básica de Saúde para resultado de colpocitologia oncológica, coletada há um mês. Resultado: atipia de células glandulares sem outras especificações (ACG-SOE). Nega alteração de exame anteriores. **A**

ORIENTAÇÃO É:

- a. O resultado é normal; deverá retornar para coleta de novo exame em três anos.
- b. O resultado é anormal e indica infecção por HPV; encaminhar para tratamento com cirurgia de alta frequência.
- c. O resultado é anormal; encaminhar para exame de colposcopia e biópsia.
- d. O resultado é anormal, podendo estar associado à infecção por HPV ou processo inflamatório; retornar para coleta de novo exame em 12 meses.

61. Mulher, 56a, comparece à Unidade Básica de Saúde com queixa de aparecimento de nódulo mamário à direita, indolor, há dois meses. Exame físico: mamas simétricas, sem abaulamentos ou retrações; alteração de textura da pele com hiperemia e edema em quadrante superior direito (QSD) de mama direita (D). Palpa-se nódulo endurecido e mal delimitado de 2cm em QSD de mama D, axila D com linfonodo palpável de 1cm endurecido e fossas supraclaviculares livres. **A CONDUTA É INDICAR:**

- a. Mamografia, para rastreamento.
- b. Mamografia, para orientação do diagnóstico.
- c. Ultrassonografia de mamas, para avaliação de axilas e fossas supraclaviculares.
- d. Ressonância magnética de mamas, para avaliação de axilas e pele.

62. Mulher, 66a, procura a Unidade Básica de Saúde para rotina de prevenção de câncer de colo uterino. Refere coleta de exames com intervalos trianuais desde os 25 anos, sem alterações. Último exame há um ano, normal. Sem queixas e exame físico normal. **ALÉM DE ORIENTAR HÁBITOS DE VIDA SAUDÁVEIS, A CONDUTA É:**

- a. Coletar exame de colpocitologia oncológica e retorno para resultado. Se exame normal, interromper o rastreamento.
- b. Retornar em dois anos para coleta exame de colpocitologia oncológica. Se exame normal, interromper o rastreamento.
- c. Interromper rastreamento de câncer de colo uterino.
- d. Repetir colpocitologia oncológica em dois anos e solicitar ultrassonografia pélvica.

63. Mulher, 29a, G1P0A0, 36 semanas de gestação, vem à consulta pré-natal e deseja parto normal. Exame físico e obstétrico normais para a idade gestacional, feto cefálico, com boa vitalidade. Antecedentes pessoais: HIV diagnosticado na décima semana de gestação, em uso regular de TARV potente. Carga viral realizada na 18ª e 35ª semanas de gestação: indetectável. Demais exames laboratoriais e ultrassonográficos normais.

DE ACORDO COM O MINISTÉRIO DA SAÚDE, ASSINALE A ALTERNATIVA CORRETA SOBRE ESTE PLANO DE PARTO:

- a. Via de parto obstétrica, preferencialmente vaginal; rotura artificial de membranas; evitar episiotomia; indicado AZT intravenoso durante todo o trabalho de parto.
- b. Cesárea eletiva às 38 semanas; extração de feto empelicado; sem necessidade de AZT intravenoso.
- c. Cesárea eletiva às 38 semanas; extração de feto empelicado; indicado AZT intravenoso três horas antes do parto.
- d. Via de parto obstétrica, preferencialmente vaginal; rotura espontânea de membranas; evitar episiotomia; sem necessidade de AZT intravenoso.

64. Mulher, 58a, com quadro de prurido vulvar crônico há 10 anos, comparece em consulta de retorno para avaliação de resultado de biopsia de lesão vulvar, cujo diagnóstico foi neoplasia intraepitelial diferenciada. Exame ginecológico: (**Figura 11**, anexo. Área biopsiada destacada). **O FATOR FREQUENTEMENTE ASSOCIADO A ESTE DIAGNÓSTICO É:**

- a. Papilomavírus humano tipos 6 e 11.
- b. Papilomavírus humano tipos 16 e 18.
- c. Líquen escleroso da vulva.
- d. Doença de Paget invasiva.

65. Estima-se que as lesões de Koplik estejam presentes em 60% das pessoas que estão incubando o sarampo. Alguns autores consideram que elas constituem um sinal patognomônico desta doença. **EM RELAÇÃO AO SINAL DE KOPLIK PARA O DIAGNÓSTICO DE SARAMPO, PODE-SE AFIRMAR QUE:**

- a. O valor preditivo positivo é 60%.
- b. É falso positivo em 40% dos casos.
- c. A especificidade é elevada.
- d. O valor preditivo negativo é 40%.

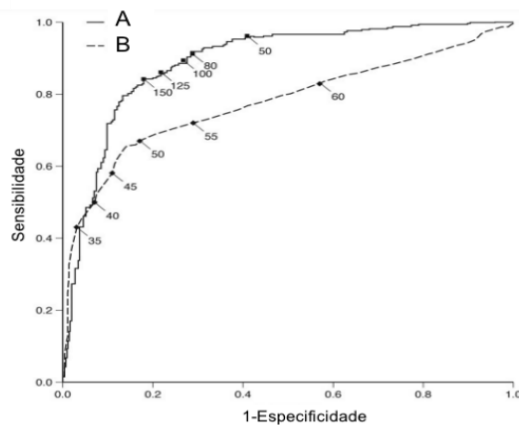
66. EM RELAÇÃO À PERDA AUDITIVA INDUZIDA POR RUÍDO, É CORRETO AFIRMAR QUE É:

- a. Do tipo misto, acometendo a orelha mais exposta, e irreversível.
- b. Neurossensorial, geralmente bilateral, irreversível e progressiva.
- c. Condutiva, unilateral e reversível quando cessada a exposição.
- d. Do tipo misto, bilateral e reversível quando cessada a exposição.

67. Um levantamento feito em uma amostra aleatória de estudantes dos cursos de graduação da Unicamp, para estudar o Índice de Massa Corporal (IMC) nesse grupo, identificou média=21Kg/m² com desvio-padrão=3Kg/m² e erro-padrão=0,5Kg/m², PODEMOS DIZER, COM 95% DE CERTEZA (T-CRÍTICO=1,96), QUE A VERDADEIRA MÉDIA DO IMC NESTA POPULAÇÃO ESTÁ ENTRE:

- a. 20,02 e 21,98.
- b. 15,12 e 26,88.
- c. 18,00 e 24,00.
- d. 20,50 e 22,15.

68. A figura a seguir representa a curva ROC que compara o desempenho de dois métodos diagnósticos: A e B.



AO ANALISAR ESSA FIGURA, PODE-SE AFIRMAR QUE:

- a. O método A é o melhor, pois apresenta a maior área sob a curva.
- b. O método B é o melhor, pois a ascensão da sua curva tem o término mais agudo.
- c. O método A é o melhor, pois as suas medidas estão mais próximas entre si.
- d. Os dois métodos têm valor prognóstico positivo semelhante.


69. O número básico de reprodução R_0 (R zero) foi muito estudado durante a pandemia de COVID-19. **A INFORMAÇÃO DADA POR ESSE CONCEITO É:**

- a. O número de pessoas que são contaminadas por um indivíduo, depois que ocorre uma estabilização no número de pessoas contaminadas.
- b. O número de pessoas que são contaminadas por um indivíduo infectado pelo patógeno, em um ambiente em que ninguém adquiriu imunidade.
- c. O número de pessoas que são potencialmente contaminadas por um patógeno, após o início da vacinação.
- d. O número mais alto de contaminação, que corresponde ao fim da fase de ascensão da curva epidêmica.

70. Homem, 55a, procura o Pronto Socorro por dor torácica em aperto, de forte intensidade. Antecedentes: hipertensão arterial e obesidade. Com a hipótese diagnóstica de infarto agudo do miocárdio (IAM), são solicitados exames complementares para confirmar ou afastar o diagnóstico. **CONSIDERANDO O RISCO DE MORTE DESTE DIAGNÓSTICO, A PRINCIPAL CARACTERÍSTICA DE VALIDAÇÃO DESTES EXAMES É QUE APRESENTEM:**

- a. Sensibilidade próxima a 100%, porque assim você vai evitar diagnosticar erradamente como infartados os pacientes sem IAM.
- b. Especificidade próxima a 100%, para evitar deixar de diagnosticar pacientes com IAM.
- c. Sensibilidade próxima a 100%, para evitar deixar de diagnosticar pacientes com IAM.
- d. Especificidade próxima a 100%, porque assim você vai evitar diagnosticar erradamente como infartados os pacientes sem IAM.

71. Schuch *et al.* realizaram uma revisão sistemática de estudos que avaliaram a associação entre atividade física e incidência de depressão. Os resultados foram sumarizados em uma metanálise que utilizou como medida o *Odds ratio*=0,83, com intervalo de confiança de 95%=0,79 a 0,88, representados na figura abaixo:



O RESULTADO APONTADO ACIMA PERMITE AFIRMAR QUE:

- A probabilidade de uma pessoa que faz atividade física apresentar depressão é 0,83 vezes comparada à probabilidade de quem não pratica atividade física.
- A chance de uma pessoa evoluir com depressão é de 0,83, sendo de 0,79 no grupo que faz atividade física e de 0,88 no grupo de não faz atividade física.
- Realizar atividade física não apresentou redução significativa na associação com aumento na incidência de depressão.
- A chance de uma pessoa que faz atividade física apresentar depressão é 0,83 vezes comparada à chance de quem não pratica atividade física.

72. Homem, 35a, procura Unidade Básica de Saúde com queixa de tontura, dor de cabeça, cansaço e náuseas. Trabalha diariamente na horta perto da sua casa. Colega de trabalho apresenta sintomas semelhantes. **A CONDUTA É:**

- Realizar notificação de intoxicação crônica por hidrocarboneto e afastar do trabalho.
- Solicitar exames complementares, afastar o paciente e investigar condições de trabalho e produtos usados.
- Receitar sintomáticos, afastar o paciente e encaminhar ao neurologista.
- Solicitar dosagem de eletrólitos, prescrever hidratação endovenosa e medidas para tratamento de insolação.

73. Homem, 52a, comparece a consulta ambulatorial com diagnóstico de adenocarcinoma de pâncreas sem proposta cirúrgica. Antecedentes: diabetes melito, amaurose bilateral. **EM RELAÇÃO À PROPOSTA DE CUIDADOS PALIATIVOS PARA ESSE PACIENTE, É CORRETO AFIRMAR QUE:**

- Pode promover o alívio da dor e de outros sintomas.
- Deve ser iniciada na presença de falência multiorgânica.
- Não deve ser introduzida de forma precoce, para não prejudicar a esfera psicossocial.
- Não apresenta benefícios diante do tipo de neoplasia avançada e das comorbidades.

74. Adolescente, 15a, procura médico de família muito preocupada com aumento de volume localizado no terço proximal da região tibial direita há cerca de quatro anos. Nega dor no local e limitação de atividades físicas. Traz exames que confirmam o diagnóstico de osteocondroma. **A CONDUTA É:**

- a. Encaminhar para ressecção do tumor, pelo risco elevado de degeneração sarcomatosa para condrossarcoma.
- b. Solicitar cintilografia óssea, para diferenciar entre tumor ósseo benigno e maligno.
- c. Encaminhar para radioterapia, pelo risco elevado de degeneração sarcomatosa para condrossarcoma.
- d. Realizar acompanhamento clínico e radiológico, sem necessidade de ressecção.

75. Os sistemas nacionais de saúde obedecem a diferentes lógicas, dependendo de contextos sociais, econômicos e políticos de cada país. **SOBRE O SISTEMA DE SAÚDE BRASILEIRO, É CORRETO AFIRMAR QUE:**

- a. É do tipo seguridade social.
- b. É do tipo seguro social.
- c. Mudou do tipo seguridade social para seguro social a partir da Constituição de 1988.
- d. O tipo, seguridade ou seguro social, varia de acordo com a região do país.

76. Para algumas condições de saúde, a atenção primária oportuna e de boa qualidade pode evitar a hospitalização ou reduzir sua frequência. **O INDICADOR “INTERNAÇÕES POR CONDIÇÕES SENSÍVEIS À ATENÇÃO PRIMÁRIA”:**

- a. Não se aplica a condições ou doenças agudas.
- b. Avalia o acesso à atenção hospitalar.
- c. Avalia o funcionamento da rede de atenção à saúde.
- d. Avalia a resolubilidade e qualidade da atenção primária.

77. Homem, 88a, assintomático, comparece à consulta em Unidade Básica de Saúde para reavaliação clínica com resultados de exames. Antecedentes: hipertensão arterial, intolerância à glicose, doença arterial periférica e osteoartrite de quadril. Medicamentos em uso: hidroclorotiazida 25mg/dia; losartana 50mg/dia; metformina 850mg2x/dia; carbonato de cálcio 1g/dia; paracetamol 2g/dia e sulfato de glucosamina 1,5mg/dia. Exame físico: bom estado geral, PA=136x82mmHg, FC=80bpm. Colesterol total=212mg/dL, HDL=56mg/dL, LDL=82mg/dL, triglicérides=257mg/dL, glicemia jejum=108mg/dL, creatinina=1,4mg/dL, ácido úrico=8,2mg/dL, hemoglobina glicada=7,6%. **A CONDUTA É:**

- a. Prescrever estatina e estimular caminhada.
- b. Suspender hidroclorotiazida.
- c. Substituir losartana por beta bloqueador.
- d. Prescrever ácidos graxos ômega-3.

78. Homem, 82a, internado para tratamento de insuficiência cardíaca descompensada, está em programação de alta hospitalar. Antecedentes: hipertensão arterial, em uso de losartana 25mg/dia, carvedilol 25mg/dia e furosemida 40mg/dia. Exame físico: ausência de sinais de sobrecarga volêmica. Sua filha o acompanha e auxilia nas atividades diárias. **O FATOR MAIS IMPORTANTE PARA A ADEQUADA TRANSIÇÃO DE CUIDADOS DESTE PACIENTE É:**

- a. Planejamento da alta hospitalar pelo médico do hospital.
- b. Ajuste medicamentoso e instrução da filha.
- c. Comunicação direta com o médico da atenção primária.
- d. Agendamento de retorno para avaliação laboratorial.

79. O modelo preventivista, baseado na concepção da história natural da doença, considera que existem três formas hierarquizadas de prevenção. **ASSINALE A ALTERNATIVA CORRETA:**

- a. A vacinação é a principal medida de proteção específica empregada na prevenção secundária.
- b. O tratamento adequado e integral é a principal estratégia de prevenção terciária.
- c. A prevenção primária tem início imediatamente após o período pré-patogênico.
- d. Tanto o diagnóstico precoce como o tratamento oportuno fazem parte da prevenção secundária.

80. O consentimento livre e esclarecido compõe um dos fundamentos éticos para a manifestação autônoma dos pacientes em relação aos procedimentos e intervenções em saúde. **A CAPACIDADE DE UM PACIENTE EM CONSENTIR INCLUI O SEGUINTE CRITÉRIO:**

- a. Demonstrar ser capaz de repetir adequadamente as informações fornecidas, assim como as diferentes abordagens disponíveis.
- b. Compartilhar as informações que lhe foram prestadas com seu familiar ou representante legal.
- c. Compreender as informações relevantes sobre seu problema de saúde e alternativas de abordagens disponíveis, incluindo riscos e benefícios potenciais.
- d. Ser capaz de opinar mesmo que seu raciocínio lógico, necessário para o processo de tomada de decisão, esteja comprometido.

FIGURA 1: referente à questão 07.

(Ressonância magnética de crânio- corte axial ponderado em FLAIR)

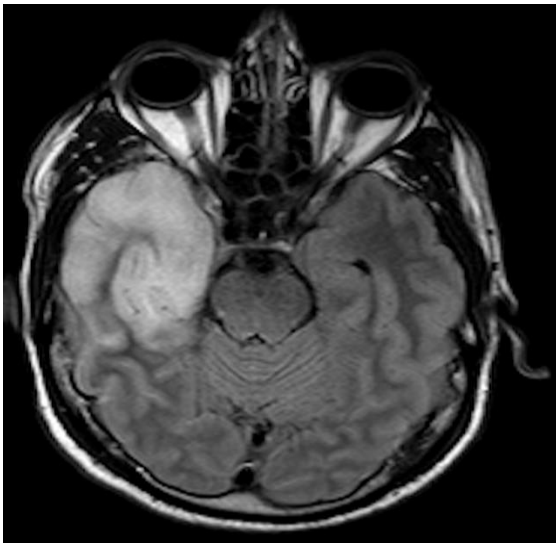


FIGURA 2: referente à questão 09

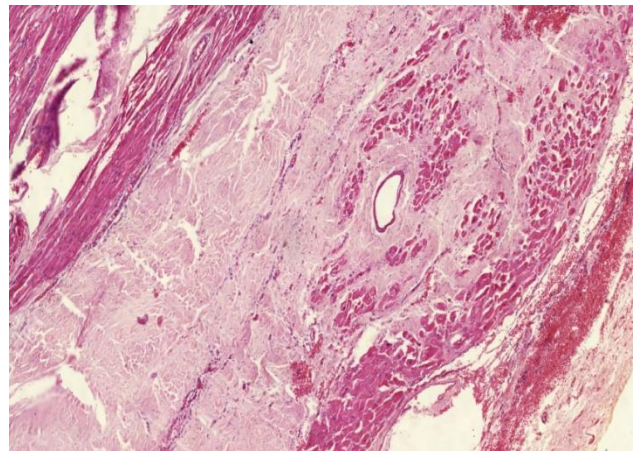


FIGURA 3: referente à questão 12

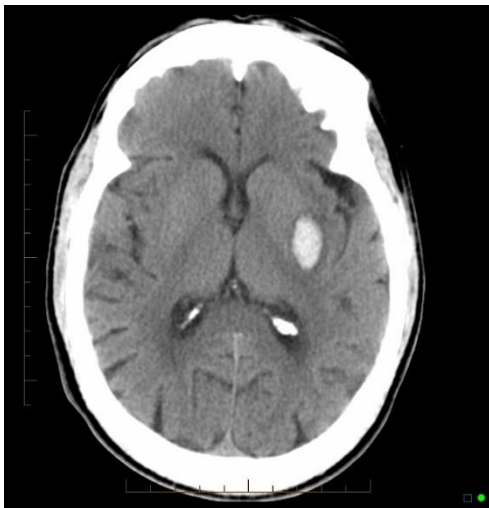

FIGURA 4- referente à questão 27. Queimadura de segundo grau=coloração cinza sólida; queimadura de primeiro grau=litrado vertical.

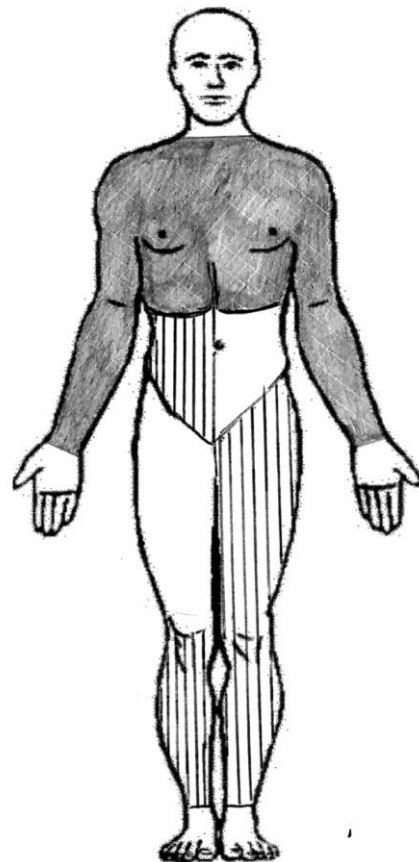


FIGURA 5- referente à questão 33

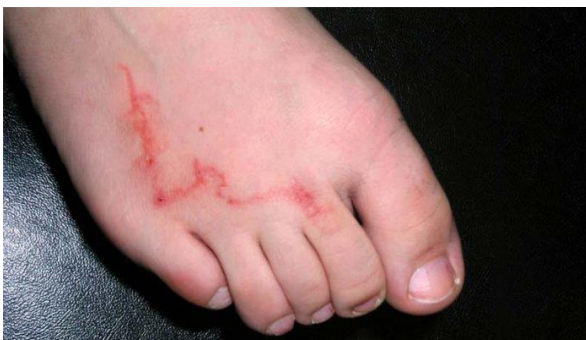

FIGURA 6- referente à questão 34

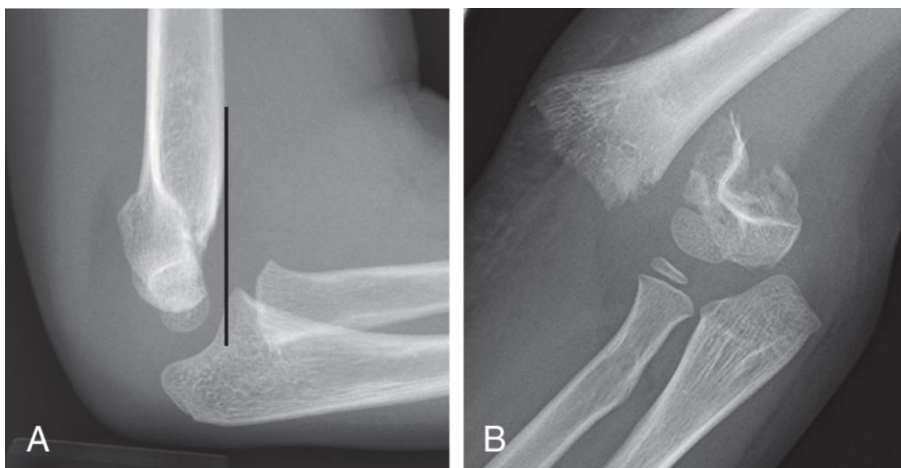


FIGURA 7- referente à questão 38

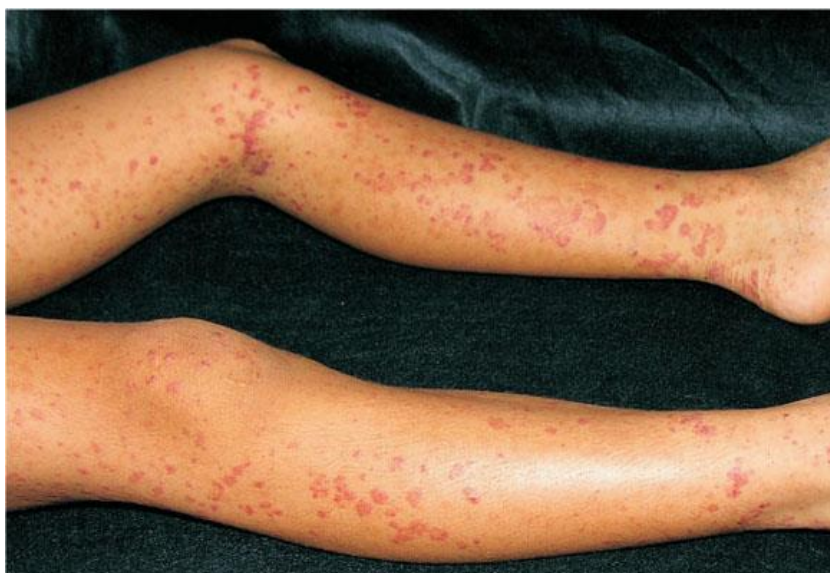

FIGURA 8- referente à questão 39

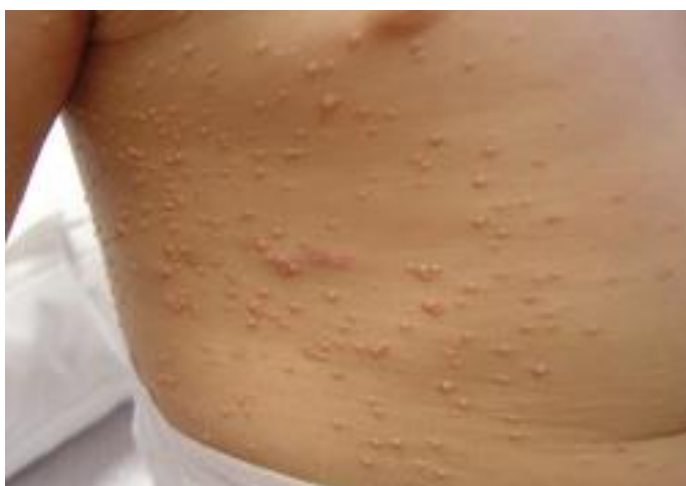

FIGURA 9- referente à questão 40

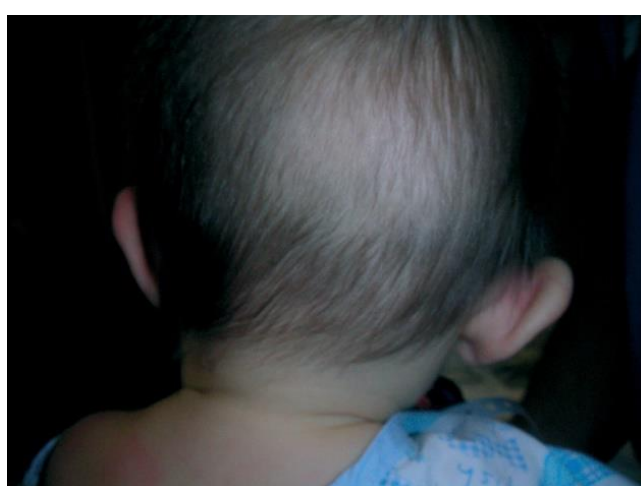

FIGURA 10- referente à questão 57

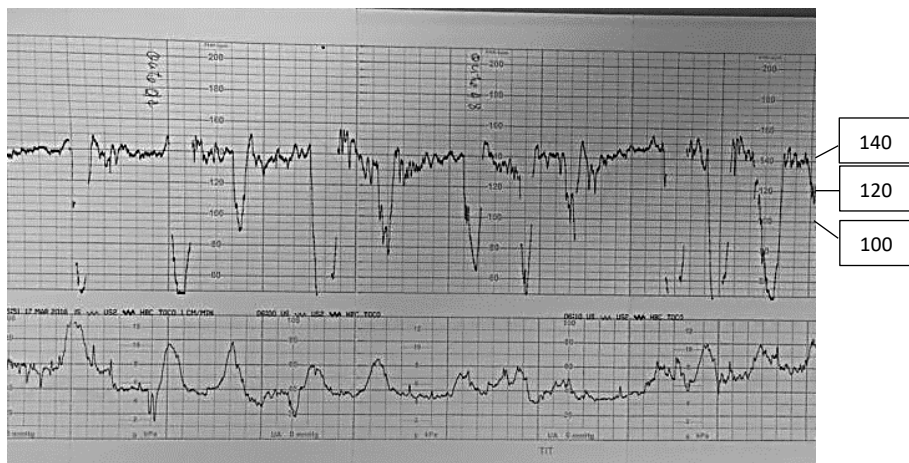


FIGURA 11- referente à questão 64- área destacada no círculo corresponde ao local da biópsia.

